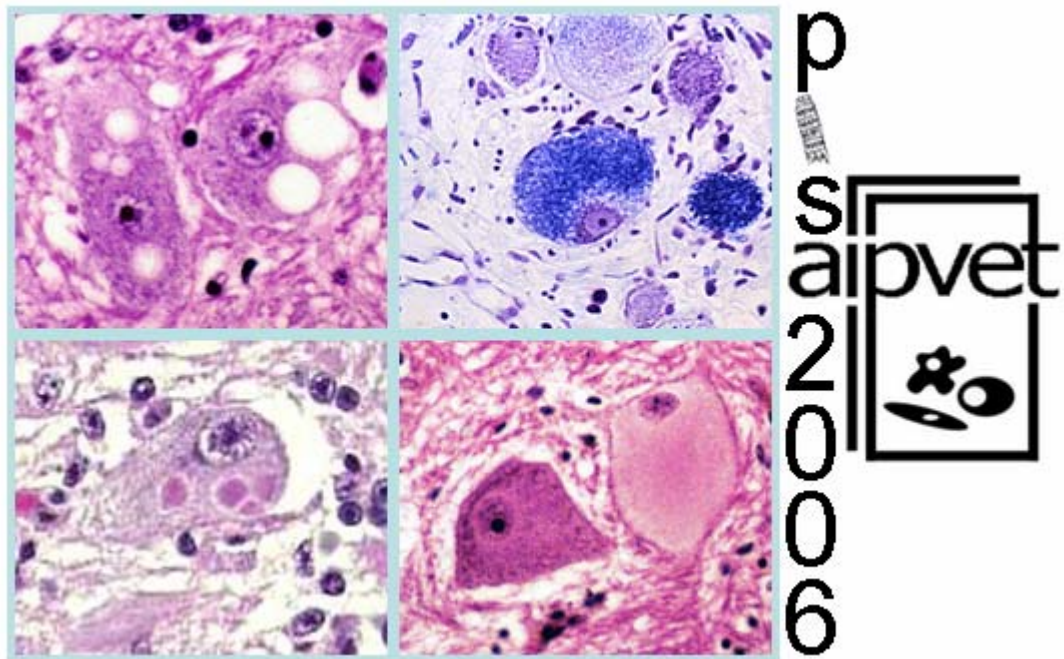


AIPVet

Associazione Italiana di Patologia Veterinaria

ATTI III Congresso Nazionale

ISSN 1825-2265



con la partecipazione

della Società Italiana di Patologia Tossicologica e Sperimentale

del Gruppo di Patologia Clinica Veterinaria

Pisa, 11-13 Maggio 2006

RISULTATI DEFINITIVI DEL PROGETTO DI RICERCA SULL'ENCEFALOPATIA SPONGIFORME FELINA

Iulini Barbara, Porcario Chiara, Perazzini Alice Zaira, Castagnaro Massimo*, Mandara Maria Teresa, Ligios Ciriaco[§], Loria Ruggero Guido^{§§}, Cantile Carlo[¥], Caramelli Maria, Casalone Cristina**

*CEA – Istituto Zooprofilattico Sperimentale (IZS) del Piemonte, Liguria e Valle d'Aosta
Facoltà di Medicina Veterinaria di Padova* - Facoltà di Medicina Veterinaria di Perugia**
IZS della Sardegna, Sassari[§] - IZS della Sicilia, Palermo^{§§} - Facoltà di Medicina Veterinaria di Pisa[¥]*

L'encefalopatia spongiforme felina (FSE) è un'encefalopatia spongiforme trasmissibile caratterizzata dall'accumulo dell'isoforma patologica della proteina prionica (PrPsc) nel sistema nervoso centrale.

Dopo il primo caso di FSE, scoperto in Inghilterra nel 1990, la maggior parte dei casi sono stati riscontrati in Gran Bretagna, tuttavia alcuni sono stati rinvenuti anche nel resto d'Europa.

La malattia si presenta con anomalie comportamentali e incoordinazione dei movimenti, sintomi non patognomonic, ma progressivi e fatali. La causa è imputabile all'alimentazione con carni contaminate dall'agente eziologico della BSE.

L'attuazione di un sistema di sorveglianza per l'FSE è stata considerata dal Ministero della Salute come un utile strumento epidemiologico nella valutazione del rischio BSE in Italia. A tal fine è stato finanziato questo progetto di ricerca volto a rilevare eventuali casi di FSE sul territorio.

Nell'arco di due anni (2003 - 2005) 110 cervelli di gatti con sintomatologia nervosa sono stati sottoposti a esami istologici e immunoistochimici per evidenziare la PrPsc.

Nessun caso di FSE è stato diagnosticato.

Questa ricerca, tuttavia, rappresenta un vasto e accurato monitoraggio prima mai svolto sulle patologie neurologiche feline. Le lesioni istologiche riscontrate sono state così classificate: neoplasie 22%, encefaliti granulomatose 15%, encefalopatie tossico-metaboliche 13%, lesioni degenerative 9 %, encefaliti suppurative 5%, lesioni traumatiche 4%, alterazioni di circolo 4%, encefaliti non suppurative 3%. Il 20% dei campioni testati non ha presentato lesioni istologiche e il 5% è risultato non idoneo.

Parole chiave: proteina prionica, encefalopatia spongiforme felina, sorveglianza

FINAL RESULTS OF PROJECT ON FELINE SPONGIFORM ENCEPHALOPATHY

Feline spongiform encephalopathy (FSE) is a transmissible spongiform encephalopathy associated with the accumulation of an abnormal isoform of the prion protein (PrPsc) in the Central Nervous System.

The first FSE case was detected in England in 1990 and since then the majority of positive cats were discovered in Great Britain, but other cases were found out elsewhere in Europe too.

The illness is characterised by progressive and invariably fatal nervous signs, including behavioural changes and movement disorders, not easily distinguishable from other feline neurological conditions. The disease is associated with the consumption of food contaminated by the agent of BSE.

The detection of FSE in Italy can be useful for a further comprehension of BSE epidemiology in our country. For this reason the Italian Ministry of Health granted this research project on surveillance and identification of FSE cases in Italy.

During a period of two years (2003 – 2005), 110 brains from cats showing neurological symptoms underwent histological examination to detect neuropil spongiosis and immunohistochemical investigations to evaluate PrPsc.

No evidence of FSE was proved for any of the samples tested.

This research, however, allowed to identify other neurological diseases affecting the Italian cat population. The differential diagnosis were classified as: neoplasia 22%, granulomatous encephalitis 15%, toxic-metabolic encephalopathy 13%, degenerative lesions 9 %, suppurative encephalitis 5%, traumatic lesions 4%, circulatory disorders 4%, non suppurative encephalitis 3%.

No histological lesions were found in 20% of the samples tested and the unsuitable ones were 5%.

Keywords: prion protein, feline spongiform encephalopathy, surveillance