



UNIVERSITA' DEGLI STUDI DI SASSARI
**CORSO DI DOTTORATO DI RICERCA IN
SCIENZE BIOMEDICHE**

Coordinatore del corso: Prof. Andrea Fausto Piana

**CURRICULUM IN MEDICINA DI GENERE DELL'UOMO,
DELLA DONNA E DEL BAMBINO**

Responsabile di Curriculum: Prof. Giampiero Capobianco

XXIX CICLO

**“Morphological study of the fetus in the first trimester
of pregnancy: gender differences”**

Coordinatore:

Prof. Andrea Fausto Piana

Tutor:

Prof. Giampiero Capobianco

Tesi di dottorato di:

Dott.ssa Silvia Appeddu

Anno Accademico 2015 - 2016

INDICE

PARTE GENERALE

- | | |
|--|---------|
| 1. Brevi cenni sulla medicina di genere | pag. 3 |
| 2. L'esame ecografico in ostetricia | pag. 6 |
| 3. Linee guida SIEOG ecografia del I, II e III trimestre | pag. 8 |
| 4. Medicina di genere ed ecografia ostetrica | pag. 23 |

PARTE SPERIMENTALE

- | | |
|-----------------------|---------|
| 5. Introduzione | pag. 27 |
| 6. Materiali e metodi | pag. 29 |
| 7. Risultati | pag.33 |
| 8. Conclusioni | pag. 40 |
| 9. Immagini | pag. 43 |
| 10.Bibliografia | pag. 55 |

Silvia Appeddu

"Morphological Study of the fetus in the first trimester of pregnancy: gender differences "

Tesi di Dottorato in Scienze Biomediche, Curriculum: Medicina di Genere dell'uomo, della donna e del bambino

Università degli Studi di Sassari

PARTE GENERALE

Capitolo 1.

BREVI CENNI SULLA MEDICINA DI GENERE

Il concetto di medicina di genere nasce dall'idea che le differenze tra i sessi in termini di salute non siano legate esclusivamente alla caratterizzazione biologica dell'individuo e alla sua funzione riproduttiva.

Il termine "genere" (gender) sostituisce le categorie "uomo", "donna" e "bambino", definite in base a differenze biologiche in un'accezione più ampia della "differenza", che include fattori ambientali, sociali, culturali e relazionali. Sappiamo per esempio che le donne vivono più a lungo degli uomini, percepiscono uno stato di salute peggiore, ma prestano maggiore attenzione alla salute e alla prevenzione.

Le diversità nei generi si manifestano:

- nei comportamenti: negli stili di vita e dipendenze così come nel vissuto individuale e nel diverso ruolo sociale.
- nello stato di salute: nell'incidenza di molteplici comuni patologie, croniche o infettive, nei traumatismi infortuni e mortalità, nelle patologie lavoro correlate, salute mentale, disabilità in tutte le fasce di età (infanzia, adolescenza, anziani) e in sottogruppi di popolazione svantaggiati.
- nel ricorso ai servizi sanitari, per prevenzione (screening e vaccinazioni), ricovero, medicina d'urgenza e uso di farmaci.

Silvia Appeddu

"Morphological Study of the fetus in the first trimester of pregnancy: gender differences "

Tesi di Dottorato in Scienze Biomediche, Curriculum: Medicina di Genere dell'uomo, della donna e del bambino

Università degli Studi di Sassari

- nella violenza di genere, che richiede l'osservazione e l'analisi del fenomeno nonché il monitoraggio e l'analisi di impatto delle relative politiche.

Le esigenze di salute nei diversi generi costituiscono quindi uno strumento importante per misurare e programmare gli interventi di sanità pubblica.

La stessa Organizzazione mondiale della sanità pone attenzione speciale alle diversità con cui numerose patologie, un tempo ritenute tipicamente maschili, si presentano nelle donne. Ne sono scaturite una serie di raccomandazioni che permetteranno sempre più di studiare le persone, uomini e donne, non solo biologicamente, ma in maniera più complessa e globale.

La medicina di genere è un approccio diverso e innovativo, se vogliamo rivoluzionario, alle disuguaglianze di salute, e non solo, a partire dall'insorgenza e dall'evoluzione della malattia – dai sintomi, dalle diagnosi e prognosi fino ai trattamenti – legate non solo a una differente appropriatezza diagnostico-prescrittiva, ma soggette anche a disuguaglianze sociali, culturali e perfino etniche, psicologiche, economiche e politiche. Si tratta di una questione aperta non più rinviabile, perché il genere è un determinante essenziale di salute e come tale contribuisce a delineare nuove priorità, azioni, obiettivi e programmi. Uno dei temi più sentiti, in questo ambito, è la promozione della ricerca differenziata in base al genere, per affrontare le disuguaglianze nella salute e garantire parità di trattamenti e di accesso alle cure. Non è facile l'approccio di genere alla salute. Tanti, troppi, sono i pregiudizi, gli stereotipi, le disuguaglianze nella medicina, nella ricerca, nella sperimentazione dei farmaci, e nello studio dei fattori di rischio e delle cause di una malattia. Solo attraverso l'attuazione della medicina di genere si aprirà la strada all'appropriatezza e alla tutela della salute per entrambi i generi.

La medicina negli ultimi 50 anni ha considerato e studiato i pazienti indipendentemente dal genere e dalle caratteristiche socio-culturali e ambientali. Un esempio sono i trial, ovvero gli studi clinici sperimentali composti principalmente da campioni di popolazione maschile. La conseguenza è una ridotta

Silvia Appeddu

"Morphological Study of the fetus in the first trimester of pregnancy: gender differences"

Tesi di Dottorato in Scienze Biomediche, Curriculum: Medicina di Genere dell'uomo, della donna e del bambino

Università degli Studi di Sassari

personalizzazione delle cure e una loro standardizzazione misurata sul soggetto maschile e senza tener conto di variabili come il genere, lo status sociale, l'istruzione, la cultura, l'educazione, ecc.

Lo stesso approccio al sistema sanitario è per così dire “neutrale” rispetto al genere. È tuttavia risaputo che le diseguaglianze nella salute sono strettamente correlate ad altre diseguaglianze ed è quindi fondamentale studiarle per capire come esse influenzano le condizioni di salute di uomini e donne.

Dunque, riconoscere le differenze di genere diventa essenziale per delineare programmi, per organizzare l'offerta dei servizi, per indirizzare la ricerca, per raccogliere e analizzare dati statistici, per promuovere la salute, per informare e comunicare in modo corretto, per garantire appropriatezza, nell'accezione più allargata del termine, e personalizzazione delle cure.

La medicina di genere deve diventare un obiettivo strategico di sanità pubblica. L'Italian Journal of Gender-Specific Medicine, nato poco tempo fa grazie al Pensiero Scientifico Editore, e al sostegno non condizionato dell'azienda farmaceutica Novartis – ha proprio l'intento di stimolare un dibattito sul tema e favorire la diffusione della “cultura della medicina di genere” attraverso il coinvolgimento di diversi stakeholder, quali medici e ricercatori, clinici e di base, farmacologi, decision-maker, payer, dirigenti sanitari, economisti, bioeticisti, e ancora molti altri, il cui ruolo è riconosciuto come in grado di operare all'interno della sanità e della società per contrastare le diseguaglianze.

Silvia Appeddu

“Morphological Study of the fetus in the first trimester of pregnancy: gender differences”

Tesi di Dottorato in Scienze Biomediche, Curriculum: Medicina di Genere dell'uomo, della donna e del bambino

Università degli Studi di Sassari

Capitolo 2.

L'ESAME ECOGRAFICO IN OSTETRICIA

L'ecografia è una tecnica che consente di vedere gli organi del nostro corpo con l'utilizzo di onde sonore ad alta frequenza (ultrasuoni, non udibili dall'orecchio umano) che attraversano i tessuti. Il principio è lo stesso usato dai sonar delle navi per localizzare i sottomarini. In pratica l'ecografo funziona così: la sonda posta sull'addome materno invia impulsi di onde sonore nel corpo. Queste onde sonore in parte vengono riflesse dalla parete addominale e dalla parete dell'utero creando degli echi. Quando le onde sonore arrivano al feto mandano altri echi: tali echi (o onde di ritorno) sono trasformati in immagini sul monitor dell'ecografo. Con l'ecografia è quindi possibile osservare in modo dettagliato il feto.

Le ragioni più comuni per cui si esegue una ecografia in gravidanza sono: determinare il numero degli embrioni o dei feti, visualizzare l'attività cardiaca fetale, determinare l'epoca di gravidanza, valutare l'anatomia e la crescita fetale, determinare la posizione del feto.

L'ecografia è un mezzo di valutazione della paziente ostetrica da circa quarant'anni. All'inizio, attraverso l'uso di questa metodica si cercava di rispondere a domande semplici. Forse erano in pochi ad immaginare che un giorno l'ecografia sarebbe stata utilizzata per rispondere a domande concernenti l'eventuale presenza di sottili difetti anatomici, come ad esempio la labio-palatoschisi, o di malattie legate ad anomalie cromosomiche, cardiopatie, malformazioni dell'apparato uro-genitale ecc..

I recenti progressi delle tecnologie ecografiche, l'uso delle sonde transvaginali ad alta frequenza e la possibilità di uno screening delle anomalie cromosomiche in fasi precoci della gravidanza hanno accresciuto l'interesse verso l'uso dell'ecografia nella paziente ostetrica.

Silvia Appeddu

"Morphological Study of the fetus in the first trimester of pregnancy: gender differences"

Tesi di Dottorato in Scienze Biomediche, Curriculum: Medicina di Genere dell'uomo, della donna e del bambino

Università degli Studi di Sassari

Riguardo la sicurezza dell'esame ecografico in ostetricia numerosi studi hanno preso in considerazione possibili effetti avversi dell'ecografia diagnostica durante lo sviluppo intrauterino. Questi studi si sono rivolti ad indagare i meccanismi termici e di cavitazione ed i danni che potrebbero provocare al prodotto del concepimento. La "World federation for ultrasound" ha dichiarato che "un'esposizione diagnostica che porti la temperatura locale embrionale oltre i 41°C per 5 minuti dovrebbe essere considerata potenzialmente dannosa; è improbabile che un'ecografia in scala di grigi produca tali effetti, comunque è necessario un attento controllo dei livelli di energia somministrata dagli operatori nell'uso di tecniche Doppler e 4D, specie nel primo trimestre di gravidanza. In ogni modo dai dati sino ad ora disponibili si deduce l'assenza di effetti biologici significativi rilevati nei pazienti e negli operatori.

Silvia Appeddu

"Morphological Study of the fetus in the first trimester of pregnancy: gender differences"

Tesi di Dottorato in Scienze Biomediche, Curriculum: Medicina di Genere dell'uomo, della donna e del bambino

Università degli Studi di Sassari

Capitolo 3

LINEE GUIDA SIEOG (SOCIETA' ITALIANA DI ECOGRAFIA OSTETRICA E GINECOLOGICA)
ECOGRAFIA DEL I, II E III TRIMESTRE.

3.1 Valutazione ecografica nel I trimestre

Secondo linee guida SIEOG le finalità dell'esame ecografico nel primo trimestre sono:

1. Visualizzazione dell'impianto in sede uterina del sacco gestazionale ed il loro numero.
2. Visualizzazione della presenza dell'embrione/feto, del loro numero e dell'attività cardiaca.
3. Datazione della gravidanza.
4. Misurazione della translucenza nucale (Tale valutazione deve essere effettuata con CRL fetale: 45-84mm e previo consenso informato della paziente).

Tra le principali indicazioni all'esecuzione dell'esame troviamo:

1. Perdite ematiche vaginali e/o dolore pelvico
2. Discrepanza fra volume uterino rilevato all'esame obiettivo e volume atteso per l'età gestazionale anamnestica
3. Datazione

Silvia Appeddu

"Morphological Study of the fetus in the first trimester of pregnancy: gender differences"

Tesi di Dottorato in Scienze Biomediche, Curriculum: Medicina di Genere dell'uomo, della donna e del bambino

Università degli Studi di Sassari

4. Rischio specifico per malformazione fetale
5. Richiesta di diagnosi prenatale invasiva
6. Pazienti a basso rischio ed in assenza di indicazioni specifiche

Per quanto riguarda i requisiti specifici della strumentazione l'esame può essere effettuato per via transaddominale o transvaginale con ecografo in tempo reale dotato di sonda addominale di almeno 3,5 MHz e/o di sonda vaginale di almeno 5 MHz. E' consigliato l'esame per via transvaginale nelle situazioni in cui l'esame eseguito per via transaddominale non sia dirimente e viceversa.

Nel corso dell'esame vanno ricercati i seguenti parametri:

- Presenza o assenza di camera ovulare all'interno dell'utero.
- Identificazione di embrione/feto.
- Numero di embrioni/feti.
- Presenza o assenza dell'attività cardiaca rilevata in B-mode o in M-mode. E' sconsigliato l'utilizzo del Doppler pulsato o colore per la rilevazione dell'attività cardiaca nel periodo embrionale (fino a 10 settimane e 0 giorni).
- Misura della camera ovulare (o sacco gestazionale o SG), se non è visualizzabile l'embrione. Della camera ovulare (CO o SG) va considerato il diametro medio, ponendo i calibri interno- interno, ottenuto dalla media di 3 diametri (longitudinale, trasversale, antero-posteriore) misurati in due scansioni dell'utero (longitudinale e trasversale).

Silvia Appeddu

"Morphological Study of the fetus in the first trimester of pregnancy: gender differences "

Tesi di Dottorato in Scienze Biomediche, Curriculum: Medicina di Genere dell'uomo, della donna e del bambino

Università degli Studi di Sassari

- Misura dell'embrione/feto: lunghezza cranio-caudale (CRL) e/o diametro biparietale (BPD o DBP). Il CRL va misurato con l'embrione/feto in scansione sagittale, in posizione neutra (né iperesteso né iperflesso), escludendo il sacco vitellino. Il CRL misurato fra 7 e 11 settimane ha una accuratezza di + 3-4 giorni nel 95% dei casi. Si consiglia la misura del BPD a partire da 12 settimane compiute. Il BPD misurato fra 12 e 16 settimane (più di 21 mm) ha un'accuratezza di + 3-4 giorni nel 95% dei casi. Le curve di riferimento utilizzate possono essere scelte da ogni operatore/centro; è consigliato indicare nel referto i valori di riferimento per ogni settimana. Va effettuata la ri-datazione ecografica solo se i valori biometrici rilevati non sono compresi nei limiti di normalità della curva di riferimento e se la discrepanza fra età gestazionale anamnestica ed età gestazionale ecografica è uguale o superiore ad una settimana.
- Valutazione delle regioni annessiali e della morfologia uterina.

La misurazione della translucenza nucale deve essere effettuata solo alle donne che, informate, acconsentono a sottoporsi all'esame e solo da operatori accreditati da Società Scientifiche nazionali (SIEOG) e internazionali, i quali abbiano ricevuto un adeguato training teorico e pratico, e siano sottoposti a controlli periodici di qualità. Le possibilità ed i limiti della translucenza come test di screening per le anomalie cromosomiche devono essere illustrate in modo comprensibile alla donna, preferibilmente con foglio informativo scritto. Il referto scritto deve comprendere il rischio stimato per la trisomia 21, calcolato sulla base dei parametri ecografici ed anamnestici. Le pazienti, il cui rischio ricalcolato per le anomalie cromosomiche risulta elevato, devono essere informate dell'indicazione a sottoporsi alla diagnosi prenatale invasiva.

In caso di gravidanze plurime è necessario valutare la corionicità/ amnionicità.

Silvia Appeddu

"Morphological Study of the fetus in the first trimester of pregnancy: gender differences"

Tesi di Dottorato in Scienze Biomediche, Curriculum: Medicina di Genere dell'uomo, della donna e del bambino

Università degli Studi di Sassari

L'esame ecografico nel primo trimestre di gravidanza non ha come finalità la ricerca di eventuali malformazioni dell'embrione/feto. Qualora si osservi un quadro ecografico sospetto per malformazione è consigliato effettuare un approfondimento diagnostico.

Si può formulare diagnosi di "aborto interno" se:

- non si visualizza l'attività cardiaca in un embrione con CRL uguale o superiore a 5 mm (se l'esame è eseguito per via transvaginale) o con CRL uguale o superiore a 10 mm (se l'esame è effettuato per via transaddominale);
- non si visualizza l'embrione in una camera ovulare con diametro medio uguale o superiore a 20 mm (se l'esame è eseguito per via transvaginale) o con diametro uguale o superiore a 25 mm (se l'esame è effettuato per via transaddominale). Se i criteri precedenti non sono soddisfatti, è opportuno ripetere l'esame ecografico dopo una settimana, salvo diversa indicazione clinica.

La diagnosi ecografica di gravidanza ectopica non è sempre fattibile. Essa si basa sia su segni diretti (visualizzazione di camera ovulare e/o embrione in sede extrauterina) sia su segni indiretti (utero vuoto, versamento in sede pelvica, massa annessiale). E' possibile la diagnosi ecografica di gravidanza ectopica nel 79-91% dei casi e nello 0,5-1% dei casi si ha una diagnosi "falsamente positiva". Si ottengono migliori risultati (in termini di sensibilità/specificità), se si utilizzano in modo integrato i dati ecografici e quelli biochimici (dosaggio sul sangue materno dell'ormone hCG e/o della subunità beta). Si considera che, con un valore di β hCG uguale o superiore a 1.000 UI/ml, si debba visualizzare la camera ovulare in sede endouterina con un esame eseguito per via transvaginale; se ciò non avviene va posto il sospetto di gravidanza ectopica.

Silvia Appeddu

"Morphological Study of the fetus in the first trimester of pregnancy: gender differences"

Tesi di Dottorato in Scienze Biomediche, Curriculum: Medicina di Genere dell'uomo, della donna e del bambino

Università degli Studi di Sassari

Al termine dell'esame ecografico deve essere sempre redatto un referto scritto in cui sono segnalati i seguenti dati:

- Indicazione all'esame.
- Sede e numero di camere ovariali.
- Numero di embrioni/feti, presenza o assenza di attività cardiaca.
- Corionicità/ammionicità in caso di gravidanza plurima.
- Misura del diametro medio della camera ovariale (se non è evidenziabile l'embrione) oppure della lunghezza cranio-caudale (CRL) oppure del diametro biparietale (BPD o DBP). I valori biometrici devono essere comparati con la curva di riferimento utilizzata segnalando se la datazione ecografica corrisponde all'età gestazionale anamnestica. Se i valori biometrici rilevati non corrispondono, la ridatazione (che non deve essere inferiore ad una settimana) va refertata.
- Misura della translucenza nucale, quando l'esame viene eseguito a 11-13 sett. + 6 gg e calcolo del rischio di aneuploidia.
- Eventuali anomalie uterine e/o annessiali.
- Eventuali consigli per controlli ecografici successivi.
- Eventuali limiti dell'esame (obesità, non accettazione della donna ad effettuare l'esame per via transvaginale in caso di reperto non dirimente all'esame eseguito per via transaddominale, ecc.).
- Eventuale documentazione iconografica, ove l'operatore ritenga opportuno allegarla.
- Data e firma dell'operatore.

Silvia Appeddu

"Morphological Study of the fetus in the first trimester of pregnancy: gender differences"

Tesi di Dottorato in Scienze Biomediche, Curriculum: Medicina di Genere dell'uomo, della donna e del bambino

Università degli Studi di Sassari

3.2 Valutazione ecografica nel II trimestre

Le finalità dell'esame ecografico nel secondo trimestre (periodo di età gestazionale compreso tra 14 settimane compiute e 26 settimane compiute) sono:

1. Determinazione del numero dei feti.
2. Datazione della gravidanza.
3. Valutazione dell'anatomia fetale.

Le indicazioni all'esecuzione dell'esame ecografico in questo periodo sono:

1. Datazione della gravidanza, qualora non sia disponibile l'ecografia del primo trimestre.
2. Identificazione delle gravidanze plurime, qualora non sia disponibile l'ecografia del primo trimestre.
3. Perdite ematiche vaginali.
4. Rischio specifico di malformazione fetale.
5. Richiesta di diagnosi prenatale invasiva
6. Pazienti a basso rischio, in assenza di indicazioni specifiche.
7. Altre indicazioni specifiche (es. valutazione quantità di liquido amniotico, biometria fetale, valutazione cervice uterina, ecc.).

Silvia Appeddu

"Morphological Study of the fetus in the first trimester of pregnancy: gender differences"

Tesi di Dottorato in Scienze Biomediche, Curriculum: Medicina di Genere dell'uomo, della donna e del bambino

Università degli Studi di Sassari

L'esame si esegue per via transaddominale con ecografo in tempo reale dotato di sonda addominale di almeno 3,5 MHz.

L'esame va eseguito ricercando i seguenti parametri:

- Numero dei feti.
- Presenza o assenza dell'attività cardiaca fetale.
- Valutazione della amnionicità e, se possibile, della corionicità,

in presenza di gravidanza plurima in cui non sia stato

eseguito l'esame ecografico nel primo trimestre.

- Placenta: localizzazione.
- Liquido amniotico: valutazione della quantità, anche soggettiva.

Riguardo la datazione della gravidanza, qualora non sia stato eseguito l'esame ecografico nel primo trimestre essa prevede la misura del BPD, integrata con altri parametri biometrici (lunghezza di un femore, circonferenza cranica, diametro trasverso del cervelletto). Va effettuata una ri-datazione ecografica solo se i valori biometrici rilevati non sono compresi nei limiti di normalità della curva di riferimento utilizzata, e se la discrepanza tra età gestazionale anamnestica ed età gestazionale ecografica è uguale o superiore a due settimane. Le curve di riferimento utilizzate possono essere scelte da ogni operatore/centro; è consigliato indicare nel referto i valori di riferimento per ogni settimana.

Altro importante obiettivo dell'esame ecografico del secondo trimestre è la valutazione dell'anatomia fetale.

Silvia Appeddu

"Morphological Study of the fetus in the first trimester of pregnancy: gender differences"

Tesi di Dottorato in Scienze Biomediche, Curriculum: Medicina di Genere dell'uomo, della donna e del bambino

Università degli Studi di Sassari

La morfogenesi fetale è un evento evolutivo, che non può essere colto in maniera omnicomprensiva con un unico esame ecografico; qualora l'esame sia finalizzato allo studio dell'anatomia fetale e al riconoscimento/esclusione di patologie malformative maggiori, è consigliata l'esecuzione tra le 19 e le 21 settimane di età gestazionale. A quest'epoca gestazionale la sensibilità media dell'ecografia è limitata, e varia in relazione all'apparato in esame. Un rischio anamnestico o attuale richiede approfondimenti specifici e mirati.

Nell'ambito dell'esame vanno ricercate e/o misurate le seguenti strutture:

- Misura del diametro biparietale (BPD) e della circonferenza cranica (CC).
- Misura dell'ampiezza del trigono ventricolare.
- Misura del diametro trasverso del cervelletto.
- Visualizzazione delle orbite.
- Visualizzazione del labbro superiore.
- Scansione longitudinale della colonna.
- Visualizzazione dei polmoni.

Situs cardiaco.

- Scansione "quattro camere cardiache".
- Connessione ventricolo-arteriosa sinistra (efflusso sinistro).
- Connessione ventricolo-arteriosa destra (efflusso destro).
- Misura della circonferenza addominale (CA).

Visualizzazione dello stomaco e profilo della parete addominale anteriore.

Silvia Appeddu

"Morphological Study of the fetus in the first trimester of pregnancy: gender differences"

Tesi di Dottorato in Scienze Biomediche, Curriculum: Medicina di Genere dell'uomo, della donna e del bambino

Università degli Studi di Sassari

Visualizzazione di reni e vescica (la presenza o assenza di uno dei due reni nella rispettiva loggia renale può non essere accertabile con sicurezza poiché possono sussistere difficoltà alla visualizzazione di entrambi i reni nel secondo trimestre).

Visualizzazione delle ossa lunghe dei quattro arti.

Visualizzazione (esclusivamente in termini di presenza/assenza)

delle estremità (mani e piedi), senza identificazione delle dita.

Misura della lunghezza di un femore.

Liquido amniotico: valutazione della quantità, anche soggettiva.

Localizzazione della placenta.

In presenza di un reperto ecografico sospetto per malformazione è consigliato un approfondimento diagnostico di secondo livello. Osserviamo come non sia un obiettivo dell'ecografia del secondo trimestre lo screening delle anomalie cromosomiche mediante la ricerca dei marcatori ecografici di cromosomopatia. Qualora uno o più di questi marcatori venisse rilevato, è indicato un counselling appropriato.

Nel caso in cui l'esame ecografico venga effettuato per specifiche indicazioni al di fuori delle finalità di screening, le modalità di effettuazione e i rilievi ecografici saranno conformi alle indicazioni all'esame e mirati a dare una risposta al quesito clinico per il quale l'esame viene effettuato.

Al termine dell'esame ecografico del secondo trimestre deve essere sempre redatto un referto scritto in cui sono segnalati i seguenti dati:

Silvia Appeddu

"Morphological Study of the fetus in the first trimester of pregnancy: gender differences"

Tesi di Dottorato in Scienze Biomediche, Curriculum: Medicina di Genere dell'uomo, della donna e del bambino

Università degli Studi di Sassari

- Numero dei feti, presenza o assenza di attività cardiaca.
- Amnionicità/corionicità in presenza di gravidanza plurima (qualora non sia stato eseguito l'esame ecografico del primo trimestre).
- Valutazione della quantità di liquido amniotico e localizzazione della placenta.
- Tutti i parametri biometrici e gli aspetti morfologici illustrati nella "Modalità di esecuzione dell'esame". I dati biometrici devono essere comparati con le curve di riferimento, segnalando se la datazione ecografica corrisponde all'età gestazionale anamnestica.

Se non vi è corrispondenza, e se la gravidanza non è stata datata nel primo trimestre, deve essere refertata la ri-datazione che non deve essere inferiore a due settimane.

- Nei casi in cui l'esame ecografico venga effettuato per indicazioni specifiche, l'esito potrà essere riportato nella cartella clinica della paziente o su di un referto a parte. In questi casi, è raccomandabile informare la gestante delle finalità dell'esame ecografico da effettuarsi e del fatto che in particolare esso non è rivolto allo screening delle malformazioni fetali riportando nella refertazione o nella cartella clinica la seguente frase: "esame ecografico effettuato non per screening malformativo, ma per ..." (indicare la finalità dell'accertamento e aggiungere "di ciò si informa la gestante").
- Eventuali limiti tecnici dell'esame (obesità materna, posizione sfavorevole del feto, ecc.) che impediscono/limitano lo studio morfologico del feto.
- I rilievi sospetti o patologici, che devono costituire un motivo di approfondimento diagnostico.
- Eventuali consigli per controlli successivi.

Silvia Appeddu

"Morphological Study of the fetus in the first trimester of pregnancy: gender differences "

Tesi di Dottorato in Scienze Biomediche, Curriculum: Medicina di Genere dell'uomo, della donna e del bambino

Università degli Studi di Sassari

- Si suggerisce, nel caso in cui le risorse economiche e strutturali

lo permettano, di procedere all'archiviazione della refertazione (con o senza documentazione iconografica).

Nel caso in cui vi sia una documentazione iconografica, è consigliabile che dai fotogrammi si possa risalire alla data dell'esame e all'identificazione della gestante; inoltre, si suggerisce di allegare al referto da consegnare alla gestante un numero di fotogrammi contenenti scansioni idonee, secondo il giudizio dell'operatore, al fine di documentare l'esame ecografico effettuato. Riportare anche il numero dei fotogrammi allegati al referto.

- Data e firma dell'operatore.

3.3 Valutazione ecografica nel III trimestre

Le principali finalità dell'esame ecografico del terzo trimestre sono:

1. Valutazione della crescita fetale.
2. Valutazione della quantità di liquido amniotico e dell'inserzione placentare.

Tra le indicazioni all'esecuzione dell'esame troviamo:

1. Rischio anamnestico o attuale di patologia della crescita fetale: patologia materna associata con patologia della crescita fetale (ipertensione, diabete, ecc.); sospetto clinico di ipo- o ipersviluppo uterino; gravidanza plurima.
2. Perdite ematiche vaginali.

Silvia Appeddu

"Morphological Study of the fetus in the first trimester of pregnancy: gender differences "

Tesi di Dottorato in Scienze Biomediche, Curriculum: Medicina di Genere dell'uomo, della donna e del bambino

Università degli Studi di Sassari

3. Sospette anomalie del liquido amniotico (polidramnios o oligoamnios) e di inserzione placentare.
4. Sospette malformazioni o malformazioni già diagnosticate a carattere evolutivo.
5. Gravidanza a > 41 settimane di età gestazionale (valutazione della quantità di liquido amniotico).
6. Gravidanza a basso rischio ed in assenza di indicazioni specifiche.
7. Altre indicazioni specifiche (es. valutazione quantità di liquido amniotico, valutazione nodi di mioma, valutazione cervice uterina, ecc.).

L'esame si esegue per via transaddominale con ecografo in tempo reale dotato di sonda addominale di almeno 3,5 MHz.

Il ricorso alla sonda transvaginale (di almeno 5 MHz) può essere necessario principalmente per valutare il rapporto fra la placenta e l'orifizio uterino interno e la misurazione del canale cervicale.

L'esame si esegue attraverso le fasi di:

1. Valutazione della situazione, presentazione ed attività cardiaca fetale.
2. Valutazione della quantità di liquido amniotico e della localizzazione della placenta. Per quanto riguarda il liquido amniotico è sufficiente una valutazione soggettiva (quantità normale, ai limiti inferiori della norma, oligoamnios, ecc.). Per quanto riguarda la placenta è importante, se l'inserzione appare bassa, con l'approccio transaddominale, definire il suo rapporto con l'orifizio uterino interno. A tale scopo, può essere utile, talvolta, l'ecografia transvaginale.

Silvia Appeddu

"Morphological Study of the fetus in the first trimester of pregnancy: gender differences"

Tesi di Dottorato in Scienze Biomediche, Curriculum: Medicina di Genere dell'uomo, della donna e del bambino

Università degli Studi di Sassari

3. Biometria. Misurazione di:

- Diametro biparietale (BPD) e possibilmente circonferenza cranica (CC). Quest'ultima è utile nei casi di dolicocefalia o brachicefalia.
- Circonferenza addominale (CA).
- Lunghezza di un femore.

La biometria del terzo trimestre non deve mai essere utilizzata per datare la gravidanza. L'età gestazionale deve sempre essere definita prima di iniziare un esame nel terzo trimestre. Essa può essere stabilita o in base alla data di un'ultima mestruazione certa o in base ad un'ecografia eseguita entro le 22 settimane di età gestazionale. I valori biometrici ottenuti devono essere confrontati con i valori di riferimento della settimana definita ad inizio esame. Nei casi in cui l'età gestazionale sia ignota, una stima dovrà avvalersi di tutti i dati clinici ed anamnestici disponibili, della misura ecografica delle variabili biometriche sopra elencate, della valutazione della quantità di liquido amniotico e della valutazione della velocità di crescita delle variabili biometriche stesse rimisurate a distanza di 2-3 settimane.

La stima del peso fetale, basata sulle misure delle variabili biometriche, è inficiata da un errore che è uguale o superiore al +10%: non è raccomandata, se non in casi selezionati.

4- Anatomia.

Lo studio deve includere: ventricoli cerebrali, 4-camere cardiache, stomaco, reni, vescica. Il riconoscimento delle malformazioni non è un obiettivo specifico dell'ecografia del terzo trimestre nelle gravidanze a basso rischio. Un rischio anamnestico o attuale richiede approfondimenti specifici e mirati.

Silvia Appeddu

"Morphological Study of the fetus in the first trimester of pregnancy: gender differences"

Tesi di Dottorato in Scienze Biomediche, Curriculum: Medicina di Genere dell'uomo, della donna e del bambino

Università degli Studi di Sassari

Nel caso delle gravidanze plurime l'esame deve essere effettuato, per ciascun feto, come sopra descritto, avendo cura di annotare le caratteristiche in modo tale che ciascun feto venga identificato correttamente ad ogni esame. La presenza di più sacchi amniotici è quasi sempre riconoscibile nel terzo trimestre, mentre per la definizione della corionicità è consigliabile fare riferimento ad esami eseguiti nel primo trimestre.

Nel caso in cui l'esame ecografico venga effettuato per specifiche indicazioni al di fuori delle finalità di screening, le modalità di effettuazione e i rilievi ecografici saranno conformi alle finalità dell'esame richiesto e mirati a dare una risposta al quesito clinico per il quale l'esame viene effettuato.

Al termine dell'esame ecografico deve essere sempre redatto un referto scritto in cui sono segnalati i seguenti dati:

- Numero di feti, presenza o assenza di attività cardiaca.
- Presentazione fetale.
- Localizzazione della placenta.
- Valutazione della quantità di liquido amniotico.
- Tutti i parametri biometrici e gli aspetti morfologici illustrati

nella "Modalità di esecuzione dell'esame". Qualora siano disponibili valutazioni longitudinali, i valori ottenuti, che configurano una curva di crescita del feto oggetto di esame, possono essere riportati su un grafico di crescita di riferimento.

- Eventuali consigli per controlli successivi.

Silvia Appeddu

"Morphological Study of the fetus in the first trimester of pregnancy: gender differences"

Tesi di Dottorato in Scienze Biomediche, Curriculum: Medicina di Genere dell'uomo, della donna e del bambino

Università degli Studi di Sassari

- Nei casi in cui l'esame ecografico venga effettuato per indicazioni specifiche, l'esito potrà essere riportato nella cartella clinica della paziente o su di un referto a parte. In questi casi, è raccomandabile informare la gestante delle finalità dell'esame ecografico, riportando nella refertazione o nella cartella clinica la seguente frase: "esame ecografico effettuato per ..." (indicare la finalità dell'accertamento e aggiungere "di ciò si informa la gestante").
- Eventuali limiti dell'esame (obesità*, posizione sfavorevole del feto, ecc.).
- Si suggerisce, nel caso in cui le risorse economiche e strutturali lo permettano, di procedere all'archiviazione della refertazione (con o senza documentazione iconografica). Nel caso in cui vi sia una documentazione iconografica è consigliabile che dai fotogrammi si possa risalire alla data dell'esame e all'identificazione della gestante; inoltre, si suggerisce di allegare al referto da consegnare alla gestante un numero di fotogrammi contenenti scansioni idonee, secondo il giudizio dell'operatore, al fine di documentare l'esame ecografico effettuato. Riportare anche il numero dei fotogrammi allegati al referto.
- Data e firma dell'operatore.

Silvia Appeddu

"Morphological Study of the fetus in the first trimester of pregnancy: gender differences "

Tesi di Dottorato in Scienze Biomediche, Curriculum: Medicina di Genere dell'uomo, della donna e del bambino

Università degli Studi di Sassari

CAPITOLO 4.

MEDICINA DI GENERE ED ECOGRAFIA OSTETRICA

Già in epoca prenatale l'ecografia ci permette di distinguere il feto di sesso maschile da quello di sesso femminile. La diagnosi prenatale del sesso fetale assume particolare rilievo nell'identificazione delle malformazioni genitali, nonché in quelle condizioni cliniche in cui la valutazione corretta dei genitali fetali identifica i casi a rischio per sindromi a trasmissione legata al cromosoma X.

L'identificazione del sesso fetale permette anche di attribuire correttamente l'assetto cromosomico fetale, quando l'esame citogenetico evidenzia due linee cellulari, diverse per quanto concerne i cromosomi sessuali, nei casi di contaminazione materna o nei prelievi multipli per gemellarità.

Embriologicamente, il primo accenno alla formazione delle gonadi appare alla 4° settimana di gestazione, con formazione delle creste genitale, situate sulla linea mediana tra il mesonefro e il mesentero dorsale.

Alla fine del 8° settimana il tubercolo genitale appare sul piano coronale come una piccola struttura che protrude ventralmente di 1 o 2 mm al di sopra del tratto caudale dell'abbozzo spinale.

La differenziazione della gonade, e quindi la determinazione del sesso, avviene fra la 6ª settimana e la 10ª settimana, mentre l'aspetto fenotipico definitivo verrà assunto soltanto a 13-15 settimane.

Le sezioni ecografiche maggiormente informative per la valutazione dei genitali sono quelle coronali, tangenziali e trasverse. I punti di repere per la visualizzazione dei genitali sono rappresentati dalla radice delle cosce, dalla vescica e dal solco intergluteo.

Attualmente però, grazie alla NUB THEORY, è possibile distinguere con buona approssimazione il sesso fetale già dalla 11ª settimana. Secondo questo metodo, una ecografia a 12 settimane ha il 75% di probabilità di determinare correttamente il sesso del feto, mentre a 13 settimane si avvicina addirittura al 95%. Per

Silvia Appeddu

"Morphological Study of the fetus in the first trimester of pregnancy: gender differences"

Tesi di Dottorato in Scienze Biomediche, Curriculum: Medicina di Genere dell'uomo, della donna e del bambino

Università degli Studi di Sassari

potersi esprimere sul sesso del feto prima della 16[°] settimana l'esaminatore deve avere esperienza e conoscenza delle probabilità di errore della metodica usata.

Il tubercolo genitale è valutato sul piano medio-sagittale del feto per misurare il CRL. Si propongono due angoli come studio:

1. ANGOLO LOMBO-SACRALE: il feto è di sesso maschile quando l'angolo formato tra la colonna del feto e il tubercolo è maggiore o uguale a 30° e femminile quando è minore di 30°-
2. ANGOLO CUTANEO: il feto è di sesso maschile quando l'angolo formato tra cute del feto e tubercolo è maggiore o uguale a 40° e femminile quando è minore di 40°.

Ci sono inoltre delle evidenti differenze di sesso note da tempo, in merito alla crescita fetale intrauterina: i feti di sesso maschile sono mediamente più grandi dei feti di sesso femminile e questo è dimostrato anche dal peso alla nascita, a prova del fatto che la crescita dei maschi avviene più velocemente in utero rispetto alle femmine. Le differenze però non si fermano qui.

Il sesso del bambino può determinare, secondo alcuni studi, un maggiore o minore rischio di complicazioni come la pre-eclampsia ad esempio, il parto pre-termine o alcune difficoltà di crescita.

Il motivo risiede nella placenta e nella sua funzionalità: la placenta pertanto non solo si pone da interfaccia tra mamma e feto ma funziona in modo differente a seconda del sesso del bambino. Per capire perché la crescita intrauterina maschile è diversa da quella femminile e perché i maschi sono più a rischio di complicazioni, la ricercatrice Sam Buckberry ha condotto approfondite analisi genetiche- gli studi sono stati fatti per capire come l'espressione genica nei due sessi può contribuire a strategie di sviluppo fetale sesso-specifiche in utero e come questi dati possono essere usati per prevedere il rischio di complicanze in gravidanza.

Silvia Appeddu

"Morphological Study of the fetus in the first trimester of pregnancy: gender differences "

Tesi di Dottorato in Scienze Biomediche, Curriculum: Medicina di Genere dell'uomo, della donna e del bambino

Università degli Studi di Sassari

I nuclei delle cellule umane contengono 23 coppie di cromosomi. Di questi, 22 coppie sono autosomiche (identici in maschie e femmine), la coppia rimanente è rappresentata dai cromosomi sessuali (XX o XY). Pertanto nonostante le ampie differenze di aspetto e fisiologia, i maschi e le femmine hanno genomi molto simili. Questo suggerisce che molte differenze di sesso siano determinate da precise regolamentazioni sesso-specifiche dei geni presenti negli autosomi. Alcuni geni sarebbero espressi in misura diversa a seconda del sesso, portando a differenze a livello delle singole cellule, dei tessuti e quindi dell'organismo. Determinare quali siano i geni espressi in modo diverso tra maschio e femmina in un intero genoma è complicatissimo, dato che gli esseri umani hanno circa 20.000 – 25.000 geni che codificano a loro volta per proteine.

In ogni gravidanza esiste una certa quantità di risorse che una madre può riservare alla crescita fetale. Il feto può utilizzare queste risorse in due modi principali: nello sviluppo del tessuto embrionale e nello sviluppo di tessuti supplementari come la placenta. Vi è un continuo interscambio tra feto e placenta e tra placenta e la madre. Questo scambio deve essere sempre in equilibrio.

I risultati dello studio suggeriscono che i maschi investono più nella crescita e nello sviluppo del tessuto fetale rispetto a quello placentare.

Nella maggior parte dei casi questo non sembra essere un problema, ma se c'è un evento avverso come la scarsa nutrizione materna, i maschi potrebbero risentirne molto più delle femmine.

E' noto che le incidenze di disfunzioni placentari e delle complicazioni della gravidanza sono diverse a seconda del sesso del feto.

Ad esempio le donne che aspettano un feto di sesso maschile hanno più probabilità di avere un parto pretermine, di incorrere in una MEF, o avere diagnosi di pre-eclampsia verso la fine della gravidanza. Le donne che aspettano feto femminile hanno più probabilità di avere un esordio precoce di pre-eclampsia o partorire una bambina sotto peso. Dato che la crescita di un maschio risente maggiormente degli eventi avversi, è importante identificare che cosa provoca questo a livello di regolazione genica placentare.

Silvia Appeddu

"Morphological Study of the fetus in the first trimester of pregnancy: gender differences"

Tesi di Dottorato in Scienze Biomediche, Curriculum: Medicina di Genere dell'uomo, della donna e del bambino

Università degli Studi di Sassari

La letteratura ha dimostrato che la maggior parte dei geni con espressione diversa a seconda del sesso sono presenti su cromosomi autosomici. In particolare nelle gravidanze di feti di sesso femminile c'è un'alta espressione di geni che codificano per la gonadotropina corionica umana (HCG). Questo è l'ormone coinvolto nel riconoscimento e nel mantenimento della gravidanza e nella regolazione della tolleranza immunitaria materna della placenta e del feto. Questa maggiore espressione del gene HCG nelle gravidanze femminili ci indica che il sesso del feto è un fattore importante quando si considera la funzione placentare.

I risultati sono importantissimi per poter sviluppare test che possono predire il rischio di complicazioni della gravidanza in base all'espressione genica placentare e alle complicità ambientali.

La letteratura dimostra inoltre come neonati maschi nati a termine abbiano un peso alla nascita di circa 50 – 150 grammi in più rispetto ai neonati di sesso femminile e 0.5 – 1 cm di lunghezza in più. All'anno di età queste differenze si incrementano di 0.5 Kg di peso e 1- 2 cm di altezza. Queste osservazioni hanno sollevato il dubbio che queste differenze di genere siano ormone dipendenti.

Il nostro studio dunque si è posto anche questo obiettivo: investigare su eventuali differenze circa la misurazione del feto attraverso la lunghezza cranio-caudale (CRL) tra feto di sesso femminile e feto di sesso maschile durante il primo trimestre tra la 11° e la 13° settimana di gestazione .

Silvia Appeddu

"Morphological Study of the fetus in the first trimester of pregnancy: gender differences "

Tesi di Dottorato in Scienze Biomediche, Curriculum: Medicina di Genere dell'uomo, della donna e del bambino

Università degli Studi di Sassari

PARTE SPERIMENTALE

Capitolo 5.

INTRODUZIONE

Come abbiamo visto tra gli obiettivi principali dell'ecografia del primo trimestre di gravidanza vi è la conferma dell'età gestazionale, valutazione della corionicità nelle gravidanze multiple, la misurazione della translucenza nucale, la visualizzazione delle strutture anatomiche principali del feto.

Dagli anni '90, con l'uso iniziale di sonde transvaginali, un gran numero di studi son stati eseguiti per descrivere l'anatomia del feto ed embrione. La diagnosi prenatale negli ultimi anni si sta sempre più trasferendo dal secondo al primo trimestre di gravidanza. Numerosi articoli riportano la alta attendibilità diagnostica dello studio degli organi fetali nel primo trimestre di gravidanza. Nel 2004 Timor-Trisch ed altri proposero che con l'ausilio di tecnologie allo stato dell'arte in mani esperte si potessero identificare numerose strutture anatomiche già a 13-14 settimane. Inizialmente questi studi erano diretti verso gravidanze a rischio malformativo, ultimamente gli studi son stati estesi anche a casi a basso rischio. Lo screening per le anomalie cromosomiche e strutturali fetali assume oggi un ruolo fondamentale nell'assistenza prenatale. Le donne gravide hanno la possibilità di scegliere se continuare una eventuale gravidanza patologica, più precocemente è formulata la diagnosi e prima si potrebbe ricorrere alla interruzione della gravidanza con minor impatto sul benessere psico fisico della paziente e minore incidenza di complicanze, con ulteriore riduzione dei costi economici. Lo screening verso alterazioni strutturali fetali nel primo trimestre di gravidanza ha avuto negli ultimi anni grande evoluzione grazie ai progressi tecnici dei macchinari ed all'aumento di specialisti in medicina materno-fetale.

Silvia Appeddu

"Morphological Study of the fetus in the first trimester of pregnancy: gender differences "

Tesi di Dottorato in Scienze Biomediche, Curriculum: Medicina di Genere dell'uomo, della donna e del bambino

Università degli Studi di Sassari

Negli ultimi tempi la diagnosi prenatale sta spostando sempre più i suoi limiti verso epoche gestazionali più precoci. Secondo il principio della piramide assistenziale invertita proposto da Nicolaidis, il primo trimestre di gravidanza si prospetterebbe per il futuro come quello più importante dal punto di vista assistenziale.

Questo studio mira a valutare la potenzialità di uno studio morfologico fetale precoce (12-14 settimane) nell'identificare anomalie strutturali fetali attraverso l'utilizzo di ecografia realtime e 3D integrate, comparandolo con il tradizionale studio morfologico fetale eseguito nel II trimestre di gravidanza (20-22 sett) e a mettere in evidenza, qualora ci fossero, le differenze anatomiche e strutturali tra i diversi generi fetali. Attraverso l'utilizzo di una lista predeterminata e di un protocollo univoco per l'esecuzione dell'esame abbiamo cercato di rendere maggiormente ripetibile e standardizzate le scansioni eseguite; con l'utilizzo delle tecniche 3D abbiamo cercato di migliorare l'accuratezza nello studio di alcuni organi. Particolare attenzione è stata riposta nello studio del cuore fetale usando un approccio simile alle scansioni ottenute nel II trimestre. Il nostro studio ha l'obiettivo di essere uno studio pilota per valutare le potenzialità, l'accuratezza, i vantaggi e infine la fattibilità nell'ambito dell'assistenza routinaria offerta alle gravide della nostra realtà di uno studio morfologico effettuato in epoca gestazionale così precoce e quindi i vantaggi dell'utilizzo di tecniche 3D. Lo scopo dello studio è inoltre quello di assicurare una accurata determinazione del sesso fetale, attraverso l'indagine ecografica, alla 12°-14° settimana di gravidanza, affinché ci sia la possibilità di prendere decisioni riguardanti la diagnosi prenatale invasiva e la ricerca di anomalie cromosomiche legate al cromosoma X.

Silvia Appeddu

"Morphological Study of the fetus in the first trimester of pregnancy: gender differences"

Tesi di Dottorato in Scienze Biomediche, Curriculum: Medicina di Genere dell'uomo, della donna e del bambino

Università degli Studi di Sassari

Capitolo 6.

MATERIALI E METODI

Il nostro è uno studio prospettico effettuato nell'ambito di due anni e mezzo (da Marzo 2014 a Settembre 2016) in cui abbiamo arruolato un gruppo selezionato di 328 donne con gravidanze singole a basso rischio e con una buona ecogenicità sottoposte ad un'ecografia tra 12+0 e 14+0 settimane presso il servizio di ecografia della “Clinica ostetrica e ginecologica dell'Università di Sassari”.

Ogni donna è stata sottoposta a due esami ecografici, uno tra le 12+0 e 14+0 settimane effettuato nell'ambito dell'ecografia di screening per la misurazione della NT con sonde trans addominali. La scelta di questa epoca gestazionale è stata effettuata anche per valutare la possibilità di implementare lo studio anatomico nell'ambito dell'ecografia di screening del primo trimestre e considerare gli effetti anche in termini di aumento di risorse necessarie per tale implementazione e per lo studio della determinazione del sesso fetale nel primo trimestre di gravidanza. Il secondo esame ecografico per via trans addominale è stato eseguito tra le 20-22 settimane di gestazione, eseguito dallo stesso operatore che aveva eseguito l'esame del primo trimestre, seguendo le linee guida per lo screening del II trimestre della SIEOG.

Abbiamo utilizzato un' unica macchina ecografica: il Voluson E8 (GE Healthcare, Milwaukee, WI, USA), equipaggiato con una sonda trans addominale 3-4D, 2–8 MHz. L'utilizzo di sonde TV ad alta frequenza avrebbe sicuramente potuto migliorare l'accuratezza della visualizzazione di alcune strutture anatomiche ma abbiamo voluto escludere dallo studio l'utilizzo di queste sonde in quanto ciò avrebbe comportato un significativo aumento dei tempi di esecuzione dell'esame ecografico ponendoci nettamente al di fuori dei tempi previsti per uno screening del primo trimestre. Il limite temporale per esame che ci siamo imposti è di 25 minuti.

Silvia Appeddu

“Morphological Study of the fetus in the first trimester of pregnancy: gender differences”

Tesi di Dottorato in Scienze Biomediche, Curriculum: Medicina di Genere dell'uomo, della donna e del bambino

Università degli Studi di Sassari

E' stato utilizzato un singolo operatore esperto in ecografia ostetrica, medicina materno-fetale, ecografia 3D, con accreditamento Fetal Medicine Foundation. Per ridurre i falsi positivi i casi con sospetta anomalia sono stati valutati da un secondo operatore esperto indipendente.

L'esame ecografico del primo trimestre è stato eseguito seguendo un protocollo e check-list preparato preventivamente ed applicato per tutti gli esami. Abbiamo considerato e ricercato le maggiori anomalie strutturali rilevabili nel II trimestre secondo linee guida e letteratura. L'igroma cistico è stato considerato come anomalia, l'aumento della NT non è stato considerato come condizione patologica.

L'anatomia fetale nel I trimestre è stata valutata secondo questo protocollo:

- Misura del CRL
- Testa e faccia: misura del DBP, misura della translucenza intracranica, valutazione del IV ventricolo, valutazione della linea mediana, valutazione dei plessi corioidei, visualizzazione di orbite e cristallini, visualizzazione dell'osso nasale, valutazione del massiccio facciale; valutazione del profilo, scansione 3D con successiva rielaborazione.
- Colonna: valutazione del IV ventricolo, valutazione corpi vertebrali dalla regione nucale alla regione sacrale con valutazione dell'integrità della cute in sede sacro-coccigea attraverso scansioni 3D e rielaborazione delle immagini con tecniche TUI e rendering 3D.
- Cuore: visualizzazione situs, scansione real time delle quattro camere ed emergenza con incrocio grossi vasi, visualizzazione arco aortico, utilizzo di tecniche di color-Doppler per la valutazione del riempimento ventricolare e flusso nei grossi vasi; scansione 3D con tecnica cardio-STIC.
- Stomaco: valutazione situs viscerale e riempimento

Silvia Appeddu

"Morphological Study of the fetus in the first trimester of pregnancy: gender differences "

Tesi di Dottorato in Scienze Biomediche, Curriculum: Medicina di Genere dell'uomo, della donna e del bambino

Università degli Studi di Sassari

- Addome: visualizzazione della parete addominale in scansione trasversale real time e rielaborata da scansione 3D, inserzione funicolo e visualizzazione due arterie ombelicali tramite l'utilizzo del color-Doppler.
- Reni: visualizzazione dei reni nella propria sede ed identificazione dei due bacinetti renali.
- Vescica: visualizzazione della vescica e delle due arterie ombelicali ai lati tramite tecnica color-Doppler.
- Ossa lunghe ed estremità: visualizzazione delle ossa lunghe dei quattro arti, visualizzazione presenza estremità, del corretto angolo estremità-ossa lunghe, valutazione dita.

Ad ogni esame ecografico abbiamo dato una valutazione riguardo la qualità dell'immagine ecografica e delle immagini ottenute utilizzando quattro categorie, ovvero: discreta, buona, eccellente, ottima.

Metodi di analisi statistica sono stati utilizzati per l'analisi dei dati. Le tabelle dei risultati e l'analisi sono state eseguite utilizzando Excel (Microsoft Corp., USA).

Lo scopo dello studio era inoltre quello di valutare l'accuratezza della assegnazione del genere maschile o femminile del feto attraverso l'ecografia transaddominale, tra la 12° e la 14° settimana di amenorrea, correlato alla lunghezza cranio-caudale (CRL).

La regione genitale fetale è stata esaminata sul piano medio-sagittale, con il feto in una posizione neutrale, ne iperesteso ne iperflesso

L'angolo del tubercolo genitale viene calcolato tracciando una linea immaginaria orizzontale sulla superficie cutanea lombo-sacrale che interseca la linea immaginaria del tubercolo genitale. Il feto veniva assegnato al genere maschile se l'angolo appariva maggiore di 30° e al genere femminile se il tubercolo era convergente o parallelo alla linea orizzontale, quindi l'angolo appariva inferiore di 10°. Nei casi in cui l'angolo era

Silvia Appeddu

"Morphological Study of the fetus in the first trimester of pregnancy: gender differences"

Tesi di Dottorato in Scienze Biomediche, Curriculum: Medicina di Genere dell'uomo, della donna e del bambino

Università degli Studi di Sassari

considerato intermedio (tra 10° e 30°) è stato classificato indeterminato.

Per quanto riguarda la misurazione del CRL e le differenze di queste misurazioni a seconda del genere, abbiamo considerato gravidanze datate con il giorno certo dell'ultima mestruazione (LMP). Gravidanze con una incerta datazione legata alla ultima mestruazione o con differenze tra l'ultima mestruazione e settimana ecografica maggiore di una settimana sono state escluse dallo studio. Le differenze di CRL tra feti di sesso maschile e feti di sesso femminile sono state comparate utilizzando il Test T di Student.

Silvia Appeddu

"Morphological Study of the fetus in the first trimester of pregnancy: gender differences"

Tesi di Dottorato in Scienze Biomediche, Curriculum: Medicina di Genere dell'uomo, della donna e del bambino

Università degli Studi di Sassari

Capitolo 7.

RISULTATI

Il numero totale di donne ammesse allo studio è stato di 328, di queste 29 non hanno concluso lo studio o sono state perse al follow-up. L'età media delle gestanti è 31 anni con una DS di 6,6 anni. L'età gestazionale media all'esame del primo trimestre è di 12 settimane + 4 giorni con una DS di 5gg, l'età minima è stata di 11+4 settimane, la massima di 13+6 settimane. Il BMI medio delle gestanti è 20,5 kg/m² con una DS di 2,8 kg/m² il BMI medio delle gestanti raggruppate nelle categorie di qualità ecografica discreta e buona è 22,5 kg/m² mentre la media dei BMI delle pazienti con visualizzazione eccellente e ottima è 19,4 kg/m². Come si può notare in Tabella 1, applicando il test statistico “t di Student” per valutare la significatività statistica tra queste due medie, otteniamo che la differenza tra le medie osservate è significativa per $p < 0,01$.

Tabella 1. Influenza del BMI sulla qualità dell'immagine ecografica e sul successo nella visualizzazione degli organi nel I trimestre

Esame ecografico TA	BMI ± DS (kg/m ²)	p
Qualità discreta/buona	22,5 ± 3	0,004
Qualità eccellente/ottima	19,4 ± 2	
Esame incompleto	23,0 ± 3,3	0,002
Esame completo	19,5 ± 1,9	

Silvia Appeddu

“Morphological Study of the fetus in the first trimester of pregnancy: gender differences”

Tesi di Dottorato in Scienze Biomediche, Curriculum: Medicina di Genere dell'uomo, della donna e del bambino

Università degli Studi di Sassari

In tabella 1 possiamo notare inoltre come il BMI medio delle pazienti in cui abbiamo eseguito un esame completo sia $19,5 \pm 1,9$ kg/m², significativamente inferiore a quello delle pazienti in cui non abbiamo potuto eseguire un esame completo ($23,0 \pm 1,9$) per $p = 0,002$.

Per valutare l'influenza dell'utilizzo di tecniche 3D sulla durata dell'esame ecografico abbiamo valutato i tempi medi di esecuzione dell'esame completo sia con il ricorso alla esclusiva tecnica bidimensionale realtime che con l'utilizzo integrato di tecniche 3D. Come si può vedere in Tabella 2, il tempo medio per l'esame completo in bidimensionale realtime è stato di $23,6 \text{ min} \pm 2,7 \text{ min}$ (DS); con l'utilizzo di tecniche 3D il tempo medio scende a $20,3 \text{ min} \pm 2,6$ (DS), la differenza tra queste due medie risulta significativa per $p < 0,01$. Come si può notare in tabella il minore tempo di scansione ottenuto con l'utilizzo di tecniche 3D è legato al minor tempo necessario per ottenere scansioni per lo studio di colonna e testa.

Tabella 2. Tempi esecuzione esame ecografico e di visualizzazione di alcuni organi e contributo dell'ecografia 3D

Tempi studio (min.)

Organo	Ecografia TA realtime	Ecografia 3D	p
Colonna	$4,2 \pm 1,2$	$2,4 \pm 1$	$< 0,01$
Testa/SNC	$4,1 \pm 1$	$2,6 \pm 1$	$< 0,01$
Esame completo	$23,6 \pm 2,7$	$20,3 \pm 2,6$	$< 0,01$

Silvia Appeddu

"Morphological Study of the fetus in the first trimester of pregnancy: gender differences "

Tesi di Dottorato in Scienze Biomediche, Curriculum: Medicina di Genere dell'uomo, della donna e del bambino

Università degli Studi di Sassari

Le nostre 328 pazienti son state selezionate con una buona ecogenicità tale da permettere l'ottenimento di buone immagini in TA. In tabella 3 possiamo notare la percentuale di successo nella visualizzazione degli organi risulta essere abbastanza alta grazie alla buona ecogenicità delle pazienti e va dallo 87% dei reni al 100% delle estremità. Notiamo come l'utilizzo delle tecniche 3D ci abbia permesso di avere un maggiore successo nella visualizzazione della testa (100%), massiccio facciale (100%), colonna (100%). Sul cuore abbiamo ottenuto percentuale di successo nella visualizzazione dell'87%, questo grazie alla buona qualità di immagini ecografiche ottenute nelle pazienti selezionate.

Tabella 3. Contributo dell'ecografia 3D per la corretta visualizzazione di organi fetali nel I trimestre

Successo visualizzazione (n(%))

Organo	Ecografia TA real time	Ecografia TA realtime & 3D
Testa/SNC	322 (98%)	328 (100%)
Massiccio facciale/Orbite	322 (98%)	328 (100%)
Colonna	315 (96%)	328 (100%)
Cuore	285 (87%)	285 (87%)
Addome	322 (98%)	322 (98%)
Stomaco	322 (98%)	322 (98%)
Reni	285 (87%)	285 (87%)
Vescica	322 (98%)	322 (98%)
Estremità	328 (100%)	328 (100%)

Silvia Appeddu

"Morphological Study of the fetus in the first trimester of pregnancy: gender differences "

Tesi di Dottorato in Scienze Biomediche, Curriculum: Medicina di Genere dell'uomo, della donna e del bambino

Università degli Studi di Sassari

Il CRL medio delle nostre pazienti è $59,5 \pm 8$ mm (DS), il DBP medio rilevato è stato $19 \pm 2,7$ mm (DS). L'NT media misurata è $1,8 \text{ mm} \pm 0,9 \text{ mm}$ (DS). In 18 casi sui 328 totali (5,5%) abbiamo rilevato una NT > 95° percentile.

Nell'esame del I trimestre, attraverso l'utilizzo integrato di ecografia realtime e 3D, abbiamo rilevato 20 malformazioni totali di cui: 12 igromi cistici, 6 anomalie cardiache ed 2 anencefalia (tabella 4). L'epoca gestazionale media a cui abbiamo rilevato queste malformazioni è 11 settimane + 5gg; il CRL medio 50mm. Le pazienti in cui abbiamo rilevato tali malformazioni han ricorso alla IVG secondo legge 194/78 e non son arrivate all'esame ecografico del II trimestre. Si sono presentati due aborti spontanei nel corso del II trimestre in pz sottoposte a eco del primo trimestre.

Tabella 4. Malformazioni rilevate all'ecografia del I trimestre e contributo dell'ecografia 3D

Numero di casi rilevati

Anomalia	Ecografia TA real time	Ecografia TA realtime & 3D
Igroma cistico	12	12
Anomalie cardiache	6	6
Anencefalia	2	2
Totale	20	20

Silvia Appeddu

"Morphological Study of the fetus in the first trimester of pregnancy: gender differences"

Tesi di Dottorato in Scienze Biomediche, Curriculum: Medicina di Genere dell'uomo, della donna e del bambino

Università degli Studi di Sassari

Allo stato attuale, tutte le restanti 306 pazienti son state sottoposte all'esame ecografico di screening del II trimestre in cui non è stata rilevata alcuna anomalia morfologica e state ad ecografia di screening del III trimestre che non ha riscontrato la presenza di alterazioni morfologiche (tabella 5).

Tabella 5. Numero di anomalie rilevate all'ecografia del I trimestre e II trimestre

Numero di casi rilevati

Anomalia	Ecografia I trimestre	Ecografia II trimestre
Igroma cistico	12	0
Anomalie cardiache	6	0
Anencefalia	2	0
Totale	20	0

Silvia Appeddu

"Morphological Study of the fetus in the first trimester of pregnancy: gender differences "

Tesi di Dottorato in Scienze Biomediche, Curriculum: Medicina di Genere dell'uomo, della donna e del bambino

Università degli Studi di Sassari

L'identificazione del sesso in rapporto al CRL è riassunto nella seguenti tabelle:

ETA' GESTAZIONALE (settimane)	CRL (mm)	PATIENTS (n°)	SESSO IDENTIFICATO US (n° e %)	SESSO RICONOSCIUTO ALLA NASCITA	PERSE AL FOLLOW- UP
12° fino a 12°+3	55.4 - 62.5	90	76 (85%)	67	9
12°+4 fino 12°+6	62.6 - 67.9	109	105 (96%)	97	7
13° fino 13°+6	68.0 - 83.9	129	125 (97%)	113	13
TOTALE		328	306 (92.6%)	277	29

ETA' GESTAZIONALE (settimane)	CRL (mm)	NATI MASCHI ASSEGNATI GENERE MASCILE US	NATE FEMMINE ASSEGNATE GENERE FEMMINILE US
12 fino a 12+ 3	55-4 – 62.5	100%	91.5%
12+4 fino a 12+6	62.6 – 67.9	99%	99%
13+0 fino 13+6	68.0 – 83.9	100%	100%
TOTALE		99.6%	97.4%

Silvia Appeddu

"Morphological Study of the fetus in the first trimester of pregnancy: gender differences "

Tesi di Dottorato in Scienze Biomediche, Curriculum: Medicina di Genere dell'uomo, della donna e del bambino

Università degli Studi di Sassari

L'assegnazione del genere è stata possibile per 306 feti su 328.

20 donne si sono sottoposte a IVG per malformazioni fetali diagnosticate nel primo trimestre. In 2 casi non è stato possibile portare a termine lo studio perché la gravidanza si è interrotta spontaneamente nel II trimestre.

Emerge dallo studio che 29 casi su 306, ai quali era stato assegnato attraverso l'ecografia il proprio genere, sono stati persi al follow up e le informazioni sul fenotipo sessuale alla nascita non erano disponibili.

Nei restanti 277 feti il sesso è stato determinato correttamente attraverso l'ecografia nel 99.6% dei maschi e nel 97.4% delle femmine.

L'accuratezza della assegnazione al genere femminile aumenta all'aumentare del CRL. Questa differenza è statisticamente significativa ($P=0.045$ per CRL 55.4 – 62.5 mm contro CRL 62.2 – 67.9 mm e $P< 0.003$ per CRL 55.4 – 62.5 mm contro CRL 68.0 – 83.9 mm). L'accuratezza dell'assegnazione al genere maschile non è cambiata significativamente con l'aumentare del CRL.

Lo studio ha considerato una popolazione di 277 feti (alla quale è stato determinato il sesso nel primo trimestre in maniera corretta), di cui 141 di sesso maschio e 136 di sesso femminile. La comparazione tra CRL ed età gestazionale non ha evidenziato differenze di genere.

ETA' GESTAZIONALE	CRL M (cm, media \pm SD)	CRL F (cm, media \pm SD)	DIFFERENZE IN CRL (cm) P	MEDIA	95% CI
12	5,73 \pm 0,90	5,57 \pm 0,86	0,42	- 0,016	- 0,55 a 0,23
13	6,56 \pm 0,97	6,10 \pm 1,35	0,50	- 0,46	- 1,88 a 0,95

Silvia Appeddu

"Morphological Study of the fetus in the first trimester of pregnancy: gender differences "

Tesi di Dottorato in Scienze Biomediche, Curriculum: Medicina di Genere dell'uomo, della donna e del bambino

Università degli Studi di Sassari

Capitolo 8.

CONCLUSIONI

Negli ultimi anni sono stati numerosi gli studi effettuati per valutare l'attendibilità di una valutazione morfologica fetale precoce. Questi evidenziano diffusamente, attraverso l'utilizzo integrato di sonde TV e TA, una buona detection rate dello studio strutturale eseguito al termine del primo trimestre di gravidanza.

L'indubbio vantaggio di una diagnosi anticipata è rappresentato da un minor impatto sull'equilibrio psico-fisico della paziente, minori rischi e complicanze legati ad un'eventuale ricorso ad interruzione, minori giorni di ospedalizzazione e minori costi di gestione per il sistema sanitario.

Nel nostro studio abbiamo voluto selezionare pazienti con una buona visualizzazione ecografica al fine di poter ottenere buone immagini anche senza il ricorso a sonde TV ad alta frequenza; eventualità questa che avrebbe comportato un significativo ed importante aumento dei tempi di esecuzione dell'esame.

Dai nostri risultati possiamo chiaramente desumere come un basso BMI sia legato significativamente ad una migliore visualizzazione ecografica ed una migliore percentuale di successo nella visualizzazione esaustiva degli organi.

Attraverso l'utilizzo di scansioni 3D abbiamo potuto ridurre i tempi di studio di alcune strutture come la testa, il SNC, il massiccio facciale, le orbite, la colonna, gli arti ed estremità.

L'utilizzo di tecniche 3D ci ha permesso inoltre di migliorare l'accuratezza nello studio di tali organi. Il vantaggio dell'ecografia 3D risiede nel poter ottenere un maggiore numero di scansioni, la possibilità di visualizzare piani coronali e rendering utili per lo studio anatomico. Come si può notare in tabella 3 l'utilizzo di scansioni 3D ci ha permesso la corretta visualizzazione della colonna in due casi dubbi all'esame realtime bidimensionale e la possibilità di concludere lo studio di testa e massiccio facciale di un caso dubbio.

Silvia Appeddu

"Morphological Study of the fetus in the first trimester of pregnancy: gender differences"

Tesi di Dottorato in Scienze Biomediche, Curriculum: Medicina di Genere dell'uomo, della donna e del bambino

Università degli Studi di Sassari

L'utilizzo di un protocollo per l'esecuzione dello studio ha permesso una maggiore uniformità tra gli esami. Lo schema utilizzato ha rappresentato un'utile guida nello svolgimento dell'esame ecografico con indubbio vantaggio sull'accuratezza dello studio anatomico ed al tempo stesso una riduzione dei tempi di esecuzione dell'esame.

La tecnica del cardo-STIC, non ci ha permesso nella maggior parte dei casi di ottenere immagini soddisfacenti del cuore a 12-14 settimane. Elevata risulta essere invece la percentuale di successo nella visualizzazione del cuore attraverso tecnica bidimensionale realtime ed il supporto integrato di tecnologia Doppler. In questo modo, complice un corretto set-up del macchinario, abbiamo ottenuto ottime percentuali di successo ed immagini di buon livello.

Le 20 pazienti in cui abbiamo rilevato delle alterazioni anatomiche hanno tutte seguito il percorso per la IVG secondo la legge 194/78. Sono state 308 le pazienti risultate negative alla valutazione morfologica del I trimestre, di queste al follow up del II trimestre in nessuna son state rilevate anomalie anatomiche. 2 gravidanze si sono interrotte spontaneamente nel II trimestre.

Pur restando i numeri di questo studio piuttosto limitati i risultati ottenuti sono incoraggianti e mostrano elevate percentuali di detection rate e di visualizzazione degli organi fetali già al termine del primo trimestre di gravidanza.

L'utilizzo di tecniche 3D ha permesso notevoli vantaggi ed effetti positivi in termini di riduzione dei tempi di esecuzione dell'esame, miglior successo nella corretta visualizzazione di alcuni organi, e miglior definizione di alcune strutture.

In mani esperte lo screening ecografico del secondo trimestre può identificare circa il 70% delle anomalie strutturali. Diversi studi in letteratura riportano una sensibilità oscillante tra il 54% e il 65% per l'esame morfologico al primo trimestre.

Silvia Appeddu

"Morphological Study of the fetus in the first trimester of pregnancy: gender differences"

Tesi di Dottorato in Scienze Biomediche, Curriculum: Medicina di Genere dell'uomo, della donna e del bambino

Università degli Studi di Sassari

L'esame morfologico del II trimestre resta ad oggi, secondo le principali linee guida e secondo la letteratura scientifica, il riferimento in termini di detection rate di alterazioni anatomiche. Il nostro studio mostra come sia possibile una valutazione anatomica fetale precoce.

Una valutazione strutturale eseguita al termine del primo trimestre rappresenta un' importante opportunità per anticipare la diagnosi di numerose malformazioni fetali e quindi permettere alla gestante di avere informazioni importanti sulla salute del feto e poter intraprendere precocemente percorsi assistenziali e terapeutici adeguati.

In accordo con i risultati, l'assegnazione al genere attraverso l'ecografia nel primo trimestre ha una percentuale di accuratezza alta (99.6% per i maschi, 97.4% nelle femmine) tra la 12° e la 14° settimana. Questo sembra essere un ausilio per prendere decisioni riguardanti procedure invasive precoci di diagnosi prenatale.

Silvia Appeddu

"Morphological Study of the fetus in the first trimester of pregnancy: gender differences "

Tesi di Dottorato in Scienze Biomediche, Curriculum: Medicina di Genere dell'uomo, della donna e del bambino

Università degli Studi di Sassari

IMMAGINI

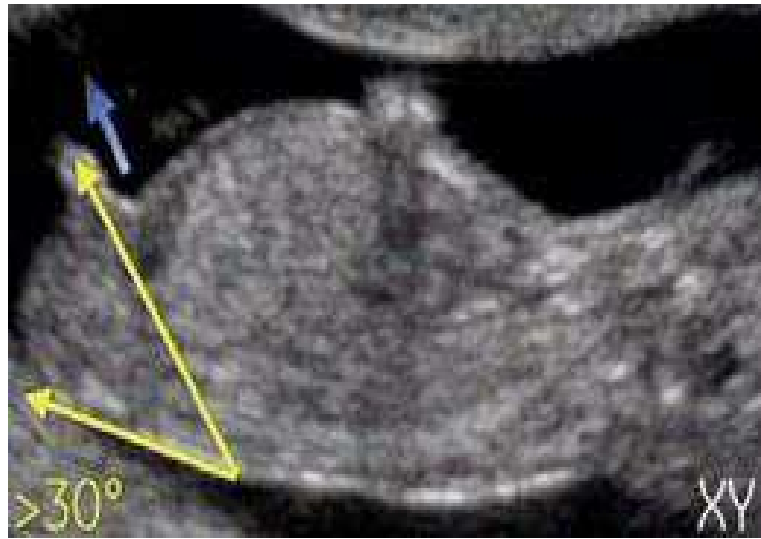


Figura 1.

Genere maschile assegnato ecograficamente se l'angolo del tubercolo genitale è la linea orizzontale tracciata parallela alla superficie della cute lombosacrale è maggiore di 30°.

Silvia Appeddu

"Morphological Study of the fetus in the first trimester of pregnancy: gender differences"

Tesi di Dottorato in Scienze Biomediche, Curriculum: Medicina di Genere dell'uomo, della donna e del bambino

Università degli Studi di Sassari

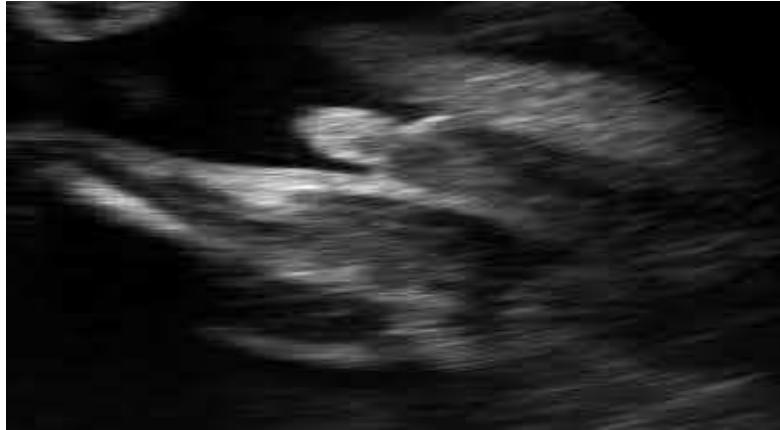

Figura 2.

Sesso maschile alla 20° settimana.

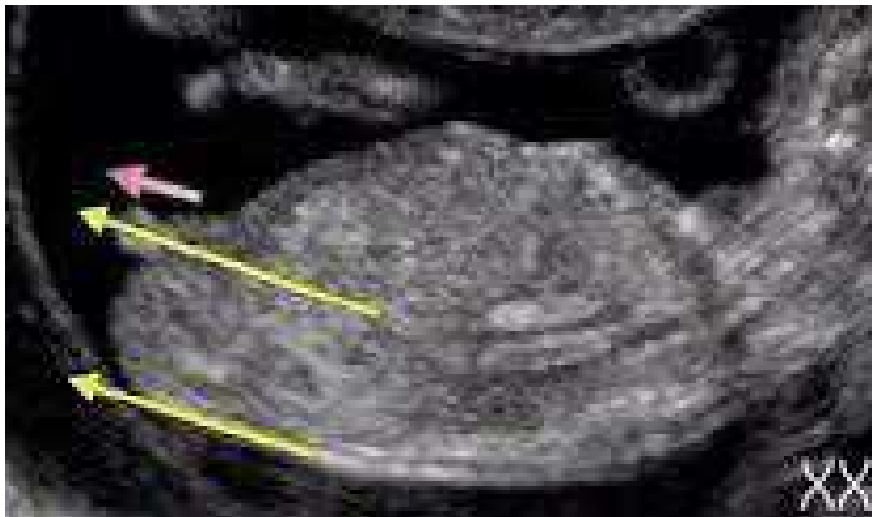

Figura 3.

Genere femminile assegnato ecograficamente se il tubercolo genitale è parallelo o convergente inferiore a 10° alla linea orizzontale tracciata sulla superficie cutanea lombosacrale.

Silvia Appeddu

"Morphological Study of the fetus in the first trimester of pregnancy: gender differences"

Tesi di Dottorato in Scienze Biomediche, Curriculum: Medicina di Genere dell'uomo, della donna e del bambino

Università degli Studi di Sassari

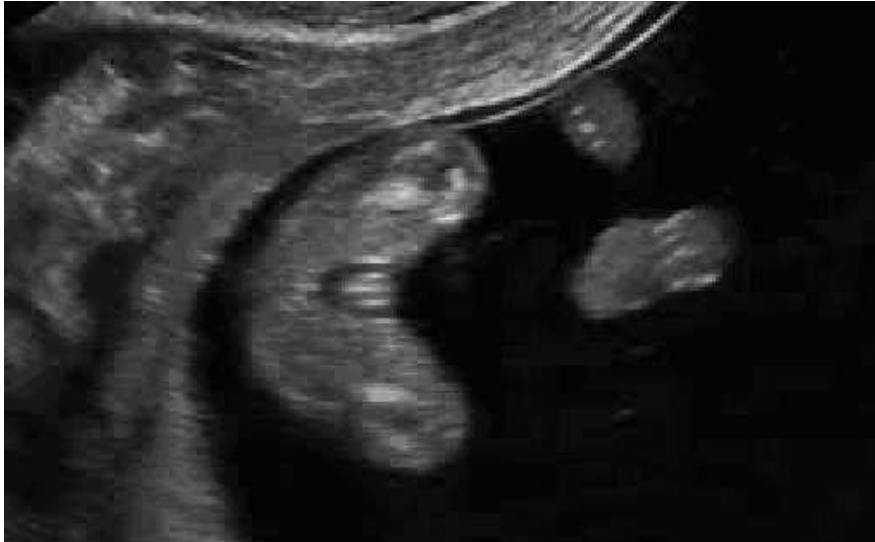

Figura 4.

Sesso femminile alla 20° settimana.

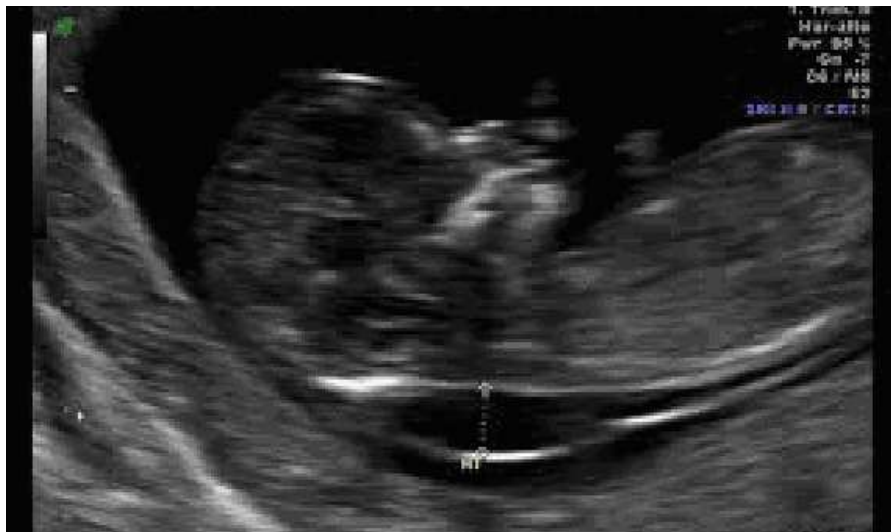

Figura 5.

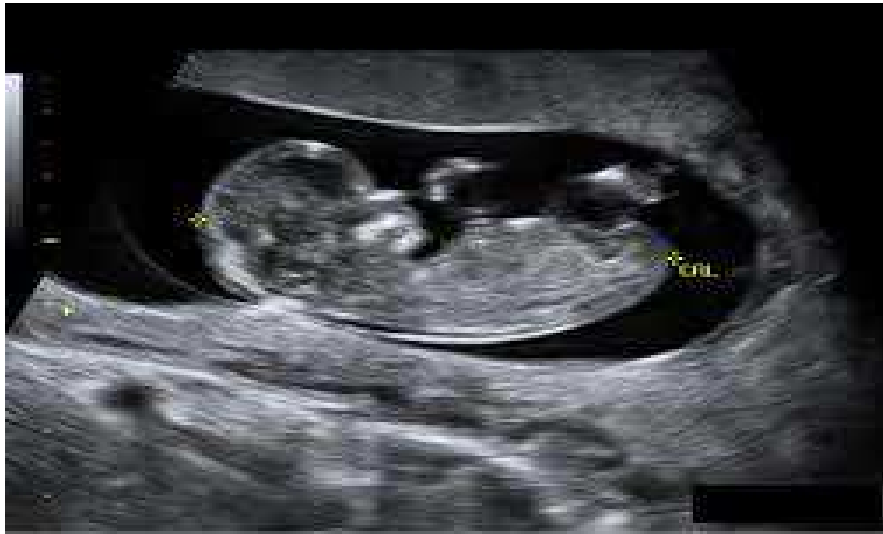Translucenza nucale superiore al 95° centile.

Silvia Appeddu

"Morphological Study of the fetus in the first trimester of pregnancy: gender differences"

Tesi di Dottorato in Scienze Biomediche, Curriculum: Medicina di Genere dell'uomo, della donna e del bambino

Università degli Studi di Sassari



Datazione della translucenza nucale:

Figura 6.

Misurazione del CRL con feto in scansione sagittale, in posizione neutra ne iperesteso ne iperflesso, per datazione ecografica della gravidanza .

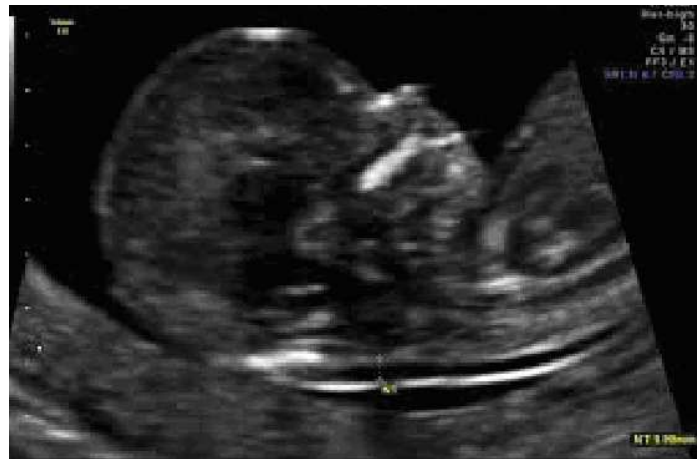

Figura 7.

Scansione del profilo fetale per misurazione della translucenza nucale.

Silvia Appeddu

"Morphological Study of the fetus in the first trimester of pregnancy: gender differences "

Tesi di Dottorato in Scienze Biomediche, Curriculum: Medicina di Genere dell'uomo, della donna e del bambino

Università degli Studi di Sassari

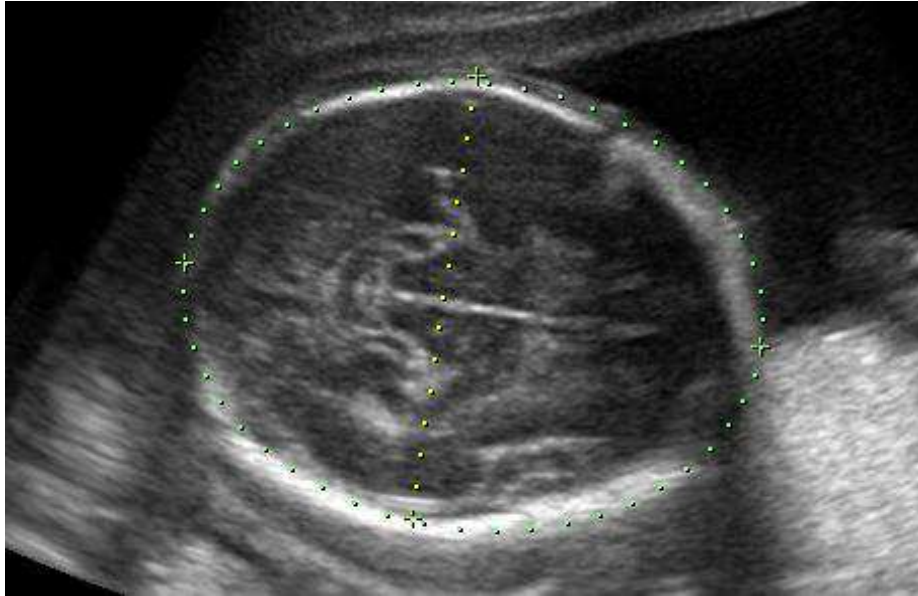


Figura 8.

Scansione cranio fetale per misurazione del diametro biparietale (DBP)
per datazione ecografica della gravidanza.

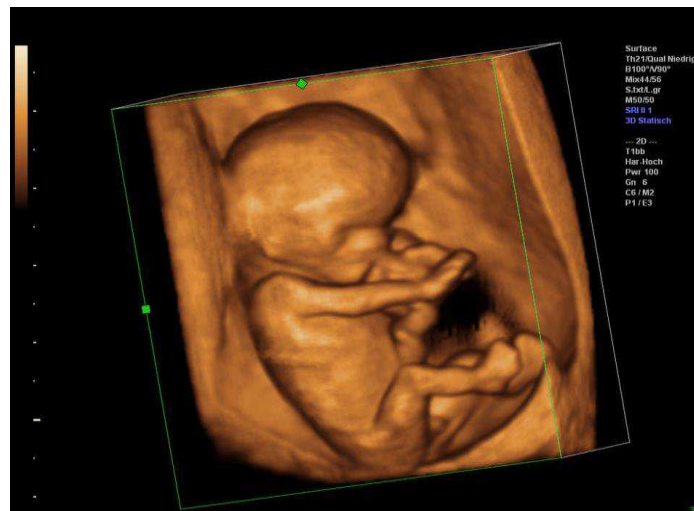

Figura 9.

Ecografia ostetrica primo trimestre 3D.

Silvia Appeddu

"Morphological Study of the fetus in the first trimester of pregnancy: gender differences"

Tesi di Dottorato in Scienze Biomediche, Curriculum: Medicina di Genere dell'uomo, della donna e del bambino

Università degli Studi di Sassari

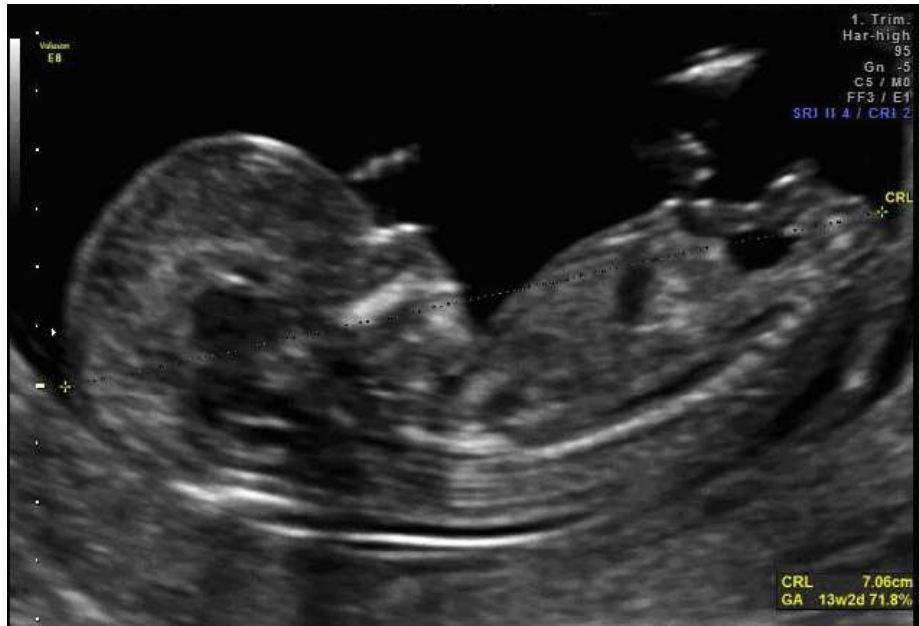

Figura 10.

Valutazione morfologica e studio dell'anatomia fetale con scansione per datazione della gravidanza.

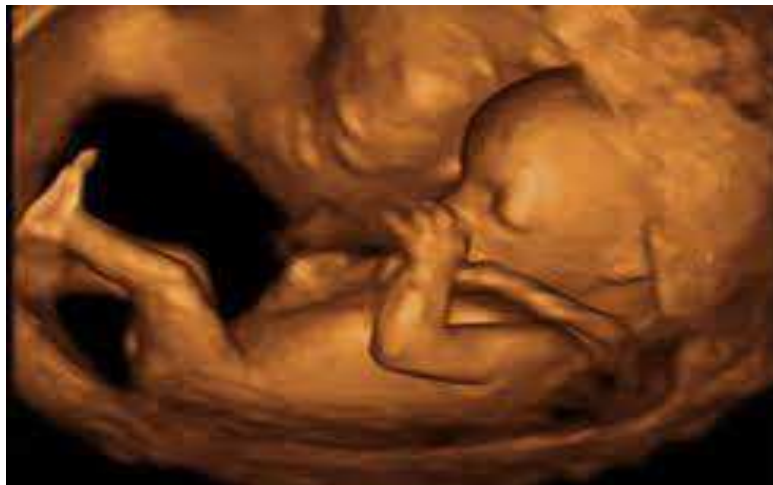

Figura 11.

Ecografia ostetrica primo trimestre 3 D.

Silvia Appeddu

"Morphological Study of the fetus in the first trimester of pregnancy: gender differences"

Tesi di Dottorato in Scienze Biomediche, Curriculum: Medicina di Genere dell'uomo, della donna e del bambino

Università degli Studi di Sassari

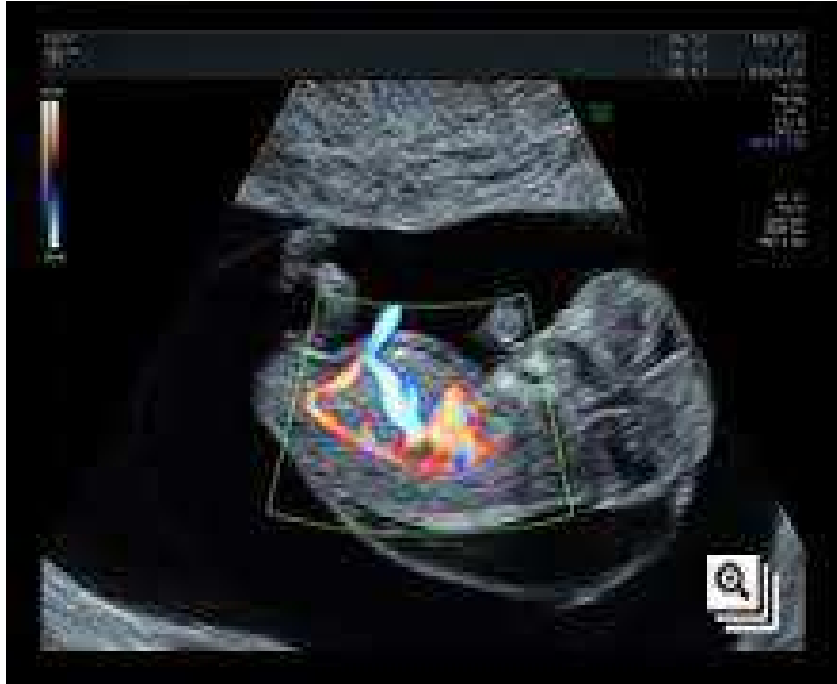

Figura 12.

Studio vasi fetali attraverso uso del Color Power Doppler nel primo trimestre

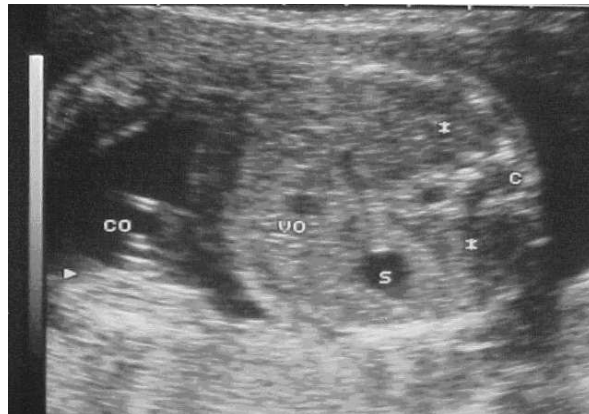

Figura 13.

Studio dell'anatomia fetale con visualizzazione dei reni, dello stomaco, della vena ombelicale intraddominale, dell'aorta, della parete addominale e della colonna.

Silvia Appeddu

"Morphological Study of the fetus in the first trimester of pregnancy: gender differences"

Tesi di Dottorato in Scienze Biomediche, Curriculum: Medicina di Genere dell'uomo, della donna e del bambino

Università degli Studi di Sassari

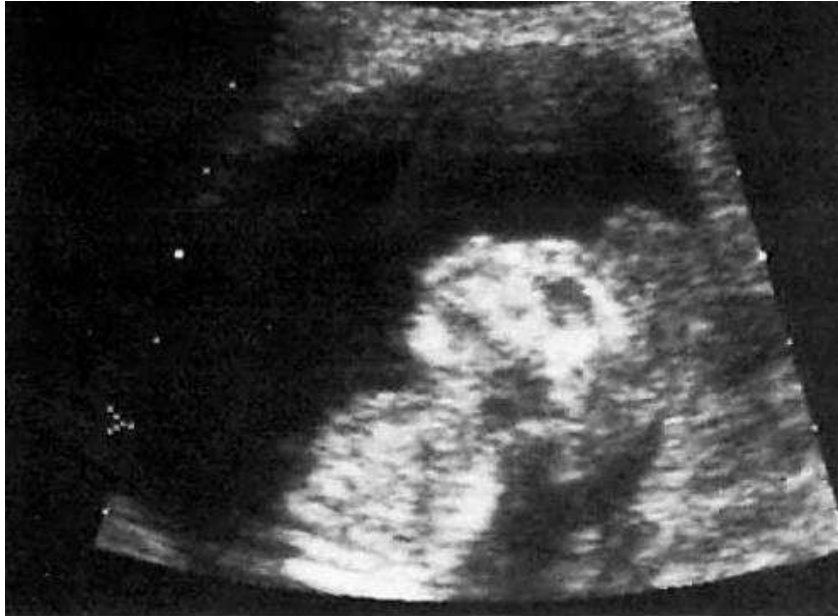

Figura 14.

Anencefalia fetale diagnosticata alla 11° settimana di gestazione.

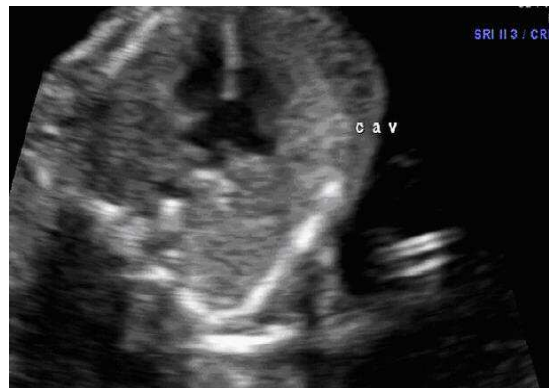

Figura 15.

Malformazione cardiaca fetale diagnosticata alla 13° settimana di gestazione.

Silvia Appeddu

"Morphological Study of the fetus in the first trimester of pregnancy: gender differences"

Tesi di Dottorato in Scienze Biomediche, Curriculum: Medicina di Genere dell'uomo, della donna e del bambino

Università degli Studi di Sassari

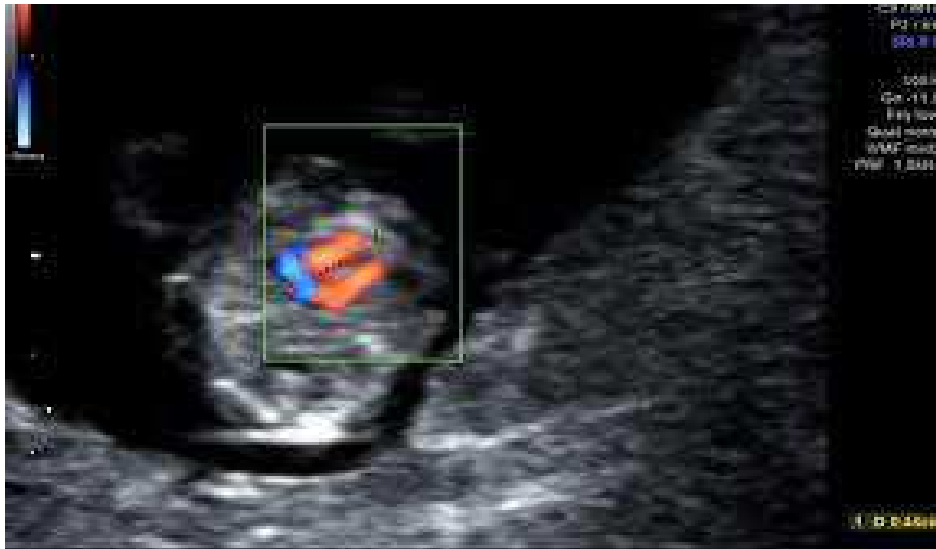


Figura 16.

Studio morfo funzionale cardiologico con Color Power Doppler alla 11^o settimana di gestazione.

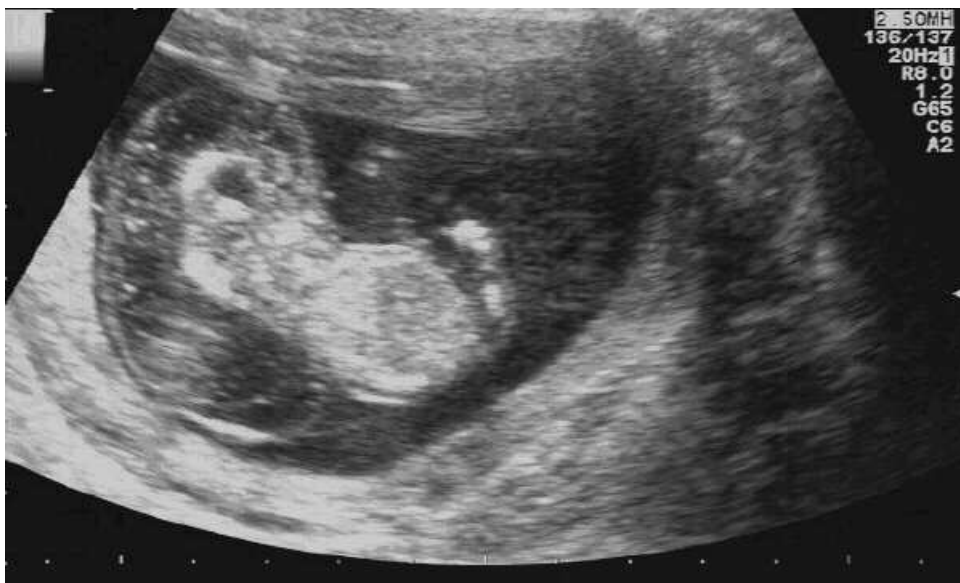

Figura 17.

Igroma cistico diagnosticato alla 11^o settimana di gestazione.

Silvia Appeddu

"Morphological Study of the fetus in the first trimester of pregnancy: gender differences "

Tesi di Dottorato in Scienze Biomediche, Curriculum: Medicina di Genere dell'uomo, della donna e del bambino

Università degli Studi di Sassari

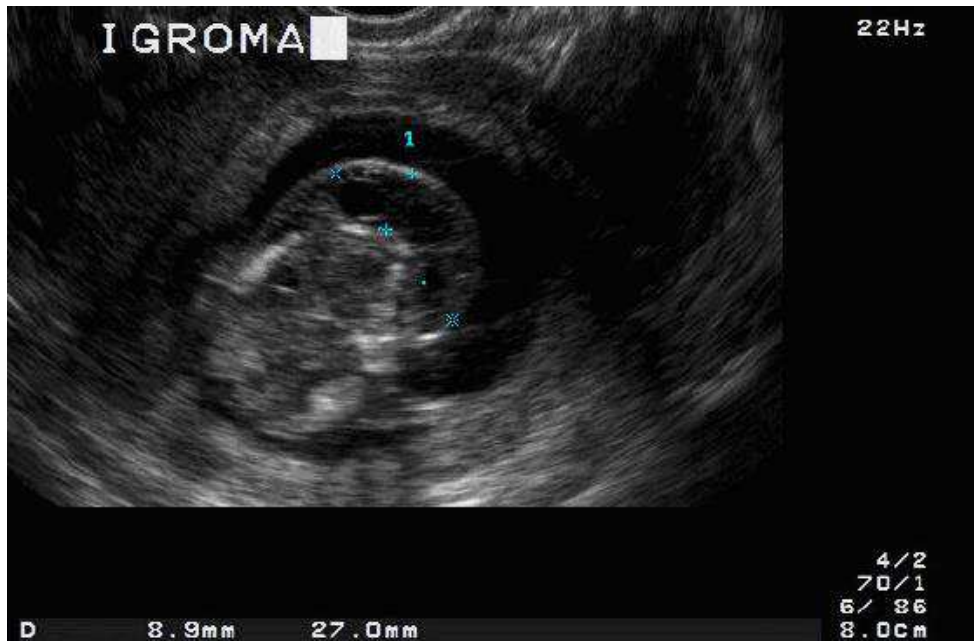

Figura 18.

Altra scansione ecografica di feto con Igroma cistico

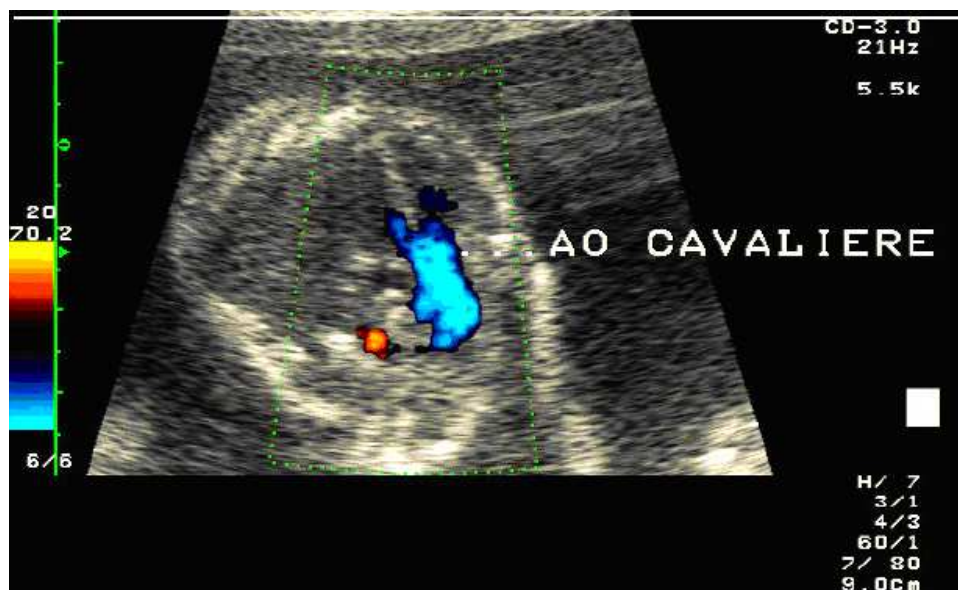

Figura 19.

Studio cardiologico fetale alla 13^a settimana di gestazione in feto con Tetralogia di Fallot

Silvia Appeddu

"Morphological Study of the fetus in the first trimester of pregnancy: gender differences"

Tesi di Dottorato in Scienze Biomediche, Curriculum: Medicina di Genere dell'uomo, della donna e del bambino

Università degli Studi di Sassari

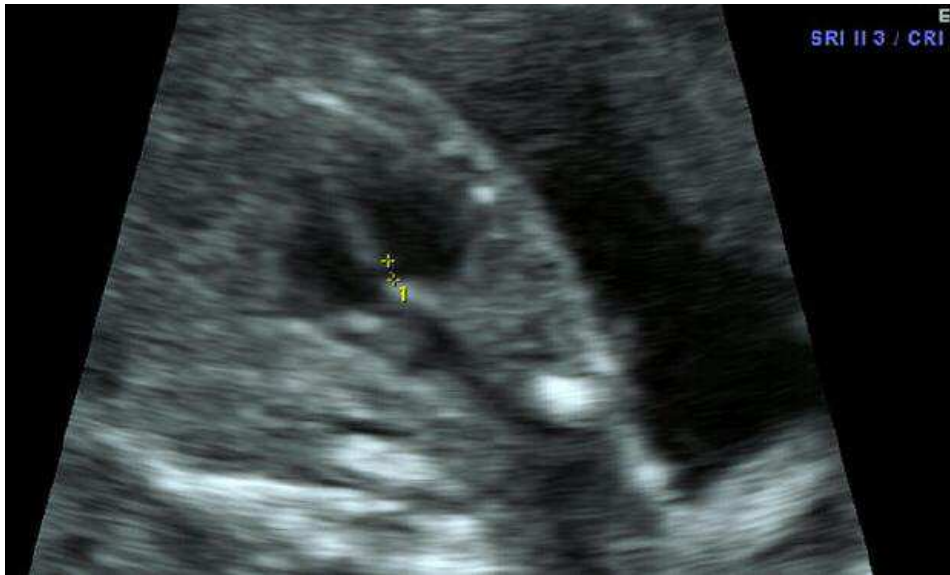

Figura 20.

Ampio difetto muscolare del setto interventricolare.

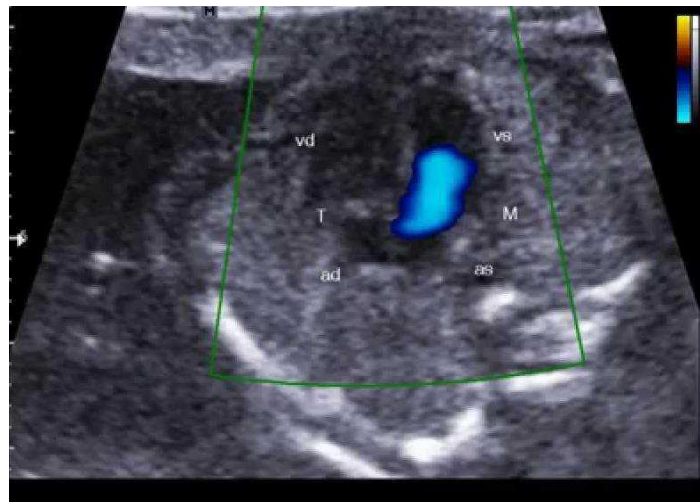

Figura 21.

Mancato riempimento ventricolare sinistro visualizzato con l'ausilio del Color Doppler in feto affetto da cuore sinistro ipoplasico.

Silvia Appeddu

"Morphological Study of the fetus in the first trimester of pregnancy: gender differences"

Tesi di Dottorato in Scienze Biomediche, Curriculum: Medicina di Genere dell'uomo, della donna e del bambino

Università degli Studi di Sassari

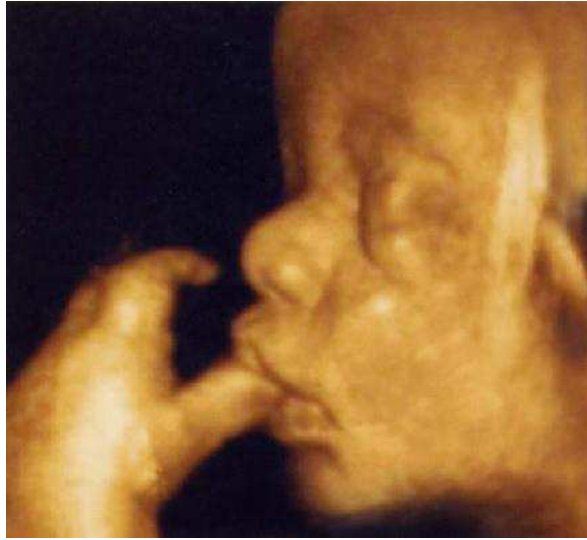

Figura 22.

Ecografia ostetrica 3D che mostra viso fetale.

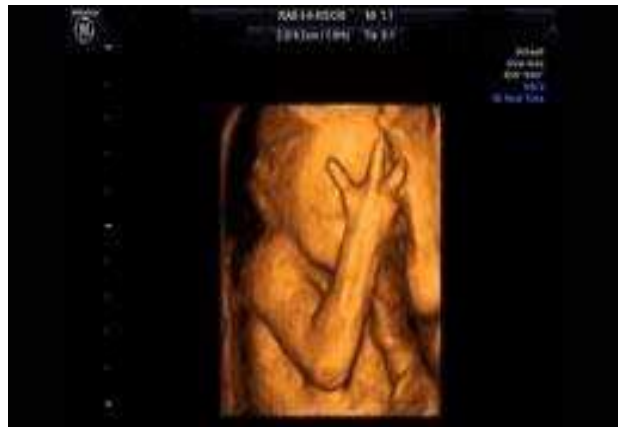

Figura 23.

Ecografia ostetrica 3D che mostra feto che nasconde il viso tra le mani.

Silvia Appeddu

"Morphological Study of the fetus in the first trimester of pregnancy: gender differences"

Tesi di Dottorato in Scienze Biomediche, Curriculum: Medicina di Genere dell'uomo, della donna e del bambino

Università degli Studi di Sassari

BIBLIOGRAFIA

1. Salomon LJ, Alfirevic Z, Berghella V, Bilardo C, Hernandez-Andrade E, Johnsen SL, Kalache K, Leung KY, Malinger G, Munoz H, Prefumo F, Toi A, Lee W; ISUOG Clinical Standards Committee. Practice guidelines for performance of the routine mid-trimester fetal ultrasound scan. *Ultrasound Obstet Gynecol* 2011; 37: 116–126.
2. Nicolaides KH. Screening for fetal aneuploidies at 11 to 13 weeks. *Prenat Diagn* 2011; 31: 7–15.
3. Achiron R, Tadmor O. Screening for fetal anomalies during the first trimester of pregnancy: transvaginal versus transabdominal sonography. *Ultrasound Obstet Gynecol* 1991; 1: 186–191.
4. Ecker JL, Frigoletto FD. Routine ultrasound screening in low-risk pregnancies: imperatives for further study. *Obstet Gynecol* 1999; 93: 607–610.
5. Filly RA, Crane JP. Routine obstetric sonography. *J Ultrasound Med* 2002; 21: 713–718.
6. Hernadi L, Torocsik M. Screening for fetal anomalies in the 12th week of pregnancy by transvaginal sonography in an unselected population. *Prenat Diagn* 1997; 17: 753–759.
7. D’Ottavio G, Mandruzzato G, Meir YJ, Rustico MA, Fischer-Tamaro L, Conoscenti G. Comparisons of first trimester and second trimester screening for fetal anomalies. *Ann NY Acad Sci* 1998; 847: 200–209.
8. Bilardo CM, Pajkrt E, de Graaf I, Mol BW, Bleker OP. Outcome of fetuses with enlarged nuchal translucency and normal karyotype. *Ultrasound Obstet Gynecol* 1998; 11: 401–406.
9. Hafner E, Schuchter K, Liebhart E, Philipp K. Results of routine fetal nuchal translucency measurement at weeks 10–13 in 4233 unselected pregnant women. *Prenat Diagn* 1998; 18: 29–34.
10. Economides DL, Braithwaite JM. First trimester ultrasonographic diagnosis of fetal structural abnormalities in a low risk population. *Br J Obstet Gynaecol* 1998; 105: 53–57.
11. Whitlow BJ, Chatzipapas IK, Lazanakis ML, Kadir RA, Economides DL. The value of sonography in early pregnancy for the detection of fetal abnormalities in an unselected population. *Br J Obstet Gynaecol* 1999; 106: 929–936.
12. Guariglia L, Rosati P. Transvaginal sonographic detection of embryonic-fetal abnormalities in early pregnancy. *Obstet Gynecol* 2000; 96: 328–332.
13. Carvalho MH, Brizot ML, Lopes LM, Chiba CH, Miyadahira S, Zugaib M. Detection of fetal structural abnormalities at the 11–14 week ultrasound scan. *Prenat Diagn* 2002; 22: 1–4.

Silvia Appeddu

”Morphological Study of the fetus in the first trimester of pregnancy: gender differences”

Tesi di Dottorato in Scienze Biomediche, Curriculum: Medicina di Genere dell’uomo, della donna e del bambino

Università degli Studi di Sassari

14. Markov D, Chernev T, Dimitrova V, Mazneikova V, Leroy Y, Jacquemyn Y, Ramaekers P, Van Bulck B, Loquet P. Ultrasound screening and diagnosis of fetal structural abnormalities between 11–14 gestational weeks. *Akush Ginekol (Sofia)* 2004; 43: 3–10.
15. Souka AP, Pilalis A, Kavalakis Y, Kosmas Y, Antsaklis P, Antsaklis A. Assessment of fetal anatomy at the 11–14-week ultrasound examination. *Ultrasound Obstet Gynecol* 2004; 24: 730–734.
16. Taipale P, Ammala M, Salonen R, Hilesmaa V. Two-stage ultrasonography in screening for fetal anomalies at 13–14 and 18–22 weeks of gestation. *Acta Obstet Gynecol Scand* 2004; 83: 1141-1146.
17. Chen M, Lam YH, Lee CP, Tang MH. Ultrasound screening of fetal structural abnormalities at 12 to 14 weeks in Hong Kong. *Prenat Diagn* 2004; 24: 92–97.
18. Von Kaisenberg CS, Kuhling-von Kaisenberg H, Fritzer E, Schemm S, Meinhold-Heerlein I, Jonat W. Fetal transabdominal anatomy scanning using standard views at 11 to 14 weeks' gestation. *Am J Obstet Gynecol* 2005; 192: 535–542.
19. Souka AP, Von Kaisenberg CS, Hyett JA, Sonek JD, Nicolaides KH. Increased nuchal translucency with normal karyotype. *Am J Obstet Gynecol* 2005; 192: 1005–1021.
20. Becker R, Wegner RD. Detailed screening for fetal anomalies and cardiac defects at the 11–13-week scan. *Ultrasound Obstet Gynecol* 2006; 27: 613–618.
21. Saltvedt S, Almstrom H, Kublickas M, Valentin L, Grunewald C. Detection of malformations in chromosomally normal fetuses by routine ultrasound at 12 or 18 weeks of gestation – a randomised controlled trial in 39,572 pregnancies. *BJOG* 2006; 113: 664–674.
22. Cedergren M, Selbing A. Detection of fetal structural abnormalities by an 11–14-week ultrasound dating scan in an unselected Swedish population. *Acta Obstet Gynecol Scand* 2006; 85: 912–915.
23. Dane B, Dane C, Sivri D, Kiray M, Cetin A, Yayla M. Ultrasound screening for fetal major abnormalities at 11–14 weeks. *Acta Obstet Gynecol Scand* 2007; 86: 666–670.
24. Chen M, Lee CP, Lam YH, Tang RY, Chan BC, Wong SF, Tse LH, Tang MH. Comparison of nuchal and detailed morphology ultrasound examinations in early pregnancy for fetal structural abnormality screening: a randomized controlled trial. *Ultrasound Obstet Gynecol* 2008; 31: 136-146.
25. Oztekin O, Oztekin D, Tınar S, Adıbelli Z. Ultrasonographic diagnosis of fetal structural

Silvia Appeddu

"Morphological Study of the fetus in the first trimester of pregnancy: gender differences"

Tesi di Dottorato in Scienze Biomediche, Curriculum: Medicina di Genere dell'uomo, della donna e del bambino

Università degli Studi di Sassari

- abnormalities in prenatal screening at 11–14 weeks. *Diagn Interv Radiol* 2009; 15: 221–225.
26. Ebrashy A, El Kateb A, Momtaz M, El Sheikhah A, Aboulghar MM, Ibrahim M, Saad M. 13–14-week fetal anatomy scan: a 5-year prospective study. *Ultrasound Obstet Gynecol* 2010; 35: 292–296.
27. Syngelaki A, Chelemen T, Dagklis T, Allan L, Nicolaides KH. Challenges in the diagnosis of fetal non-chromosomal abnormalities at 11–13 weeks. *Prenat Diagn* 2011; 31: 90–102.
28. Nicolaides KH. A model for a new pyramid of prenatal care based on the 11 to 13 weeks' assessment. *Prenat Diagn* 2011; 31: 3–6.
29. Hyett J, Sonek J, Nicolaides K; FASTER Consortium. Nuchal translucency and the risk of congenital heart disease. *Obstet Gynecol* 2007; 109: 1455–1456; author reply 1456–1457.
30. Yagel S, Achiron R, Ron M, Revel A, Anteby E. Transvaginal ultrasonography at early pregnancy cannot be used alone for targeted organ ultrasonographic examination in a high-risk population. *Am J Obstet Gynecol* 1995; 172: 971–975.
31. D'Ottavio G, Meir YJ, Rustico MA, Pecile V, Fischer-Tamaro L, Conoscenti G, Natale R, Mandruzzato GP. Screening for fetal anomalies by ultrasound at 14 and 21 weeks. *Ultrasound Obstet Gynecol* 1997; 10: 375–380.
32. Lombardi CM, Bellotti M, Fesslova V, Cappellini A. Fetal echocardiography at the time of the nuchal translucency scan. *Ultrasound Obstet Gynecol* 2007; 29: 249–257.
33. Persico N, Moratalla J, Lombardi CM, Zidere V, Allan L, Nicolaides KH. Fetal echocardiography at 11–13 weeks by transabdominal high-frequency ultrasound. *Ultrasound Obstet Gynecol* 2011; 37: 296–301.
34. Chelemen T, Syngelaki A, Maiz N, Allan L, Nicolaides KH. Contribution of ductus venosus Doppler in first trimester screening for major cardiac defects. *Fetal Diagn Ther* 2011; 29: 127–134.
35. Chaoui R, Nicolaides KH. From nuchal translucency to intracranial translucency: towards the early detection of spina bifida. *Ultrasound Obstet Gynecol* 2010; 35: 133–138.
36. Lachmann R, Chaoui R, Moratalla J, Picciarelli G, Nicolaides KH. Posterior brain in fetuses with open spina bifida at 11 to 13 weeks. *Prenat Diagn* 2011; 31: 103–106.
37. Sepulveda W, Wong AE, Martinez-Ten P, Perez-Pedregosa J. Retronasal triangle: a sonographic landmark for the screening of cleft palate in the first trimester. *Ultrasound Obstet Gynecol* 2010; 35: 7–13.
38. Martinez-Ten P, Adiego B, Perez-Pedregosa J, Illescas T, Wong AE, Sepulveda W. Firsttrimester

Silvia Appeddu

"Morphological Study of the fetus in the first trimester of pregnancy: gender differences"

Tesi di Dottorato in Scienze Biomediche, Curriculum: Medicina di Genere dell'uomo, della donna e del bambino

Università degli Studi di Sassari

- assessment of the nasal bones using the retronasal triangle view: a 3-dimensional sonographic study. *J Ultrasound Med* 2010; 29: 1555–1561.
39. Khalil A, Pajkrt E, Chitty LS. Early prenatal diagnosis of skeletal anomalies. *Prenat Diagn* 2011; 31: 115–124.
40. Sebire NJ, Snijders RJ, Davenport M, Greenough A, Nicolaides KH. Fetal nuchal translucency thickness at 10–14 weeks' gestation and congenital diaphragmatic hernia. *Obstet Gynecol* 1997; 90: 943–946.
41. Abramowicz JS, Kossoff G, Marsal K, Ter Haar G. Safety Statement, 2000 (reconfirmed 2003). International Society of Ultrasound in Obstetrics and Gynecology (ISUOG). *Ultrasound Obstet Gynecol* 2003; 21: 100.
42. International Society of Ultrasound in Obstetrics and Gynecology. Cardiac screening examination of the fetus: guidelines for performing the 'basic' and 'extended basic' cardiac scan. *Ultrasound Obstet Gynecol* 2006; 27: 107–113.
43. International Society of Ultrasound in Obstetrics & Gynecology Education Committee. Sonographic examination of the fetal central nervous system: guidelines for performing the 'basic examination' and the 'fetal neurosonogram'. *Ultrasound Obstet Gynecol* 2007; 29: 109–116.
44. Malone FD, Ball RH, Nyberg DA, Comstock CH, Saade GR, Berkowitz RL, Gross SJ, Dugoff L, Craigo SD, Timor-Tritsch IE, Carr SR, Wolfe HM, Dukes K, Canick JA, Bianchi DW, D'Alton ME. First-trimester septated cystic hygroma: prevalence, natural history, and pediatric outcome. *Obstet Gynecol* 2005; 106: 288–294.
45. Ganapathy R, Guven M, Sethna F, Vivekananda U, Thilaganathan B. Natural history and outcome of prenatally diagnosed cystic hygroma. *Prenat Diagn* 2004; 24: 965–968.
46. RCOG. Ultrasound screening for fetal abnormalities. Report of the RCOG Working Party. The Royal College of Obstetricians and Gynaecologists: London, 1997.
47. Chaoui R, Benoit B, Mitkowska-Wozniak H, Heling KS, Nicolaides KH. Assessment of intracranial translucency (IT) in the detection of spina bifida at the 11–13-week scan. *Ultrasound Obstet Gynecol* 2009; 34: 249–252.
48. Dolkart LA, Reimers FT. Transvaginal fetal echocardiography in early pregnancy: normative data. *Am J Obstet Gynecol* 1991; 165: 688–691.
49. Makrydimas G, Sotiriadis A, Huggon IC, Simpson J, Sharland, Carvalho JS, Daubeney PE, Ioannidis JPA. Nuchal translucency and fetal cardiac defects: A pooled analysis of major fetal

Silvia Appeddu

"Morphological Study of the fetus in the first trimester of pregnancy: gender differences"

Tesi di Dottorato in Scienze Biomediche, Curriculum: Medicina di Genere dell'uomo, della donna e del bambino

Università degli Studi di Sassari

echocardiography centers. Am J Obstet Gynecol 2005; 192: 89–95.

50. Sam Buckberry, Tina Bianco-Miotto, Stephen J. Bent, Gustaaf A. Dekker, and Claire T. Roberts. Integrative transcriptome metaanalysis reveals widespread sex-biased gene expression at the human fetal-maternal interface- Molecular Human Reproduction (2014).

Silvia Appeddu

"Morphological Study of the fetus in the first trimester of pregnancy: gender differences"

Tesi di Dottorato in Scienze Biomediche, Curriculum: Medicina di Genere dell'uomo, della donna e del bambino

Università degli Studi di Sassari